FACULTÉ DE MÉDECINE ET DE PHARMACIE DE LYON
Année Scolaire 1928-1929 N° 78

LA PLEURÉSIE INTERLOBAIRE PURULENTE EXISTE-T-ELLE ?

THÈSE

PRÉSENTÉE

à la FACULTÉ de MÉDECINE et de PHARMACIE de LYON

et soutenue publiquement le 7 Mars 1929

POUR OBTENIR LE GRADE DE DOCTEUR EN MÉDECINE

PAR

Placide CORNU

Ancien Externe des Hôpitaux
Diplômé de Bactériologie et d'Hygiène
de l'Université de Lyon

Né le 8 Décembre 1903 à TERMIGNON (Savoie)

LYON
Imprimerie BOSC Frères & RIOU
42, Quai Gailleton, 42

1929

LA PLEURÉSIE INTERLOBAIRE PURULENTE EXISTE-T-ELLE ?

FACULTÉ DE MÉDECINE ET DE PHARMACIE DE LYON
Année Scolaire 1928-1929 N° 78

LA PLEURÉSIE INTERLOBAIRE PURULENTE EXISTE-T-ELLE ?

THÈSE

PRÉSENTÉE

à la FACULTÉ de MÉDECINE et de PHARMACIE de LYON

et soutenue publiquement le 7 Mars 1929

POUR OBTENIR LE GRADE DE DOCTEUR EN MÉDECINE

PAR

Placide CORNU

Ancien Externe des Hôpitaux
Diplômé de Bactériologie et d'Hygiène
de l'Université de Lyon

Né le 8 Décembre 1903 à TERMIGNON (Savoie)

LYON
Imprimerie BOSC Frères & RIOU
42, Quai Gailleton, 42

1929

PERSONNEL DE LA FACULTÉ

Doyen honoraire ..... **M. L. HUGOUNENQ**
Doyen ..... **M. J. LEPINE.**
Assesseur ..... M. ROLLET.

PROFESSEURS HONORAIRES

MM. AUGAGNEUR, CAZENEUVE, ROQUE, BARD, LANNOIS.

PROFESSEURS

Cliniques médicales	MM. PIC. PAVIOT.
Cliniques chirurgicales	TIXIER. BERARD.
Clinique obstétricale et Accouchements	VORON.
Clinique ophtalmologique	ROLLET.
Clinique des maladies cutanées et syphilitiques	NICOLAS.
Clinique neurologique et psychiatrique	LEPINE (J.).
Clinique des maladies des enfants	MOURIQUAND
Clinique des maladies des femmes	VILLARD.
Clinique d'oto-rhino-laryngologie	COLLET.
Clinique des maladies des voies urinaires	ROCHET.
Clinique chirurgicale, infantile et orthopédie	NOVE-JOSSERAND
Physique biologique, Radiologie et Physiothérapie	CLUZET.
Chimie biologique et médicale	HUGOUNENQ.
Chimie organique et Toxicologie	MOREL.
Matière médicale et Botanique	BRETIN.
Parasitologie et Histoire naturelle médicale	GUIART.
Anatomie	LATARJET.
Histologie	POLICARD.
Physiologie	DOYON.
Pathologie interne	FROMENT.
Pathologie et Thérapeutiques générales	CADE.
Anatomie pathologique	FAVRE.
Chirurgie opératoire	PATEL.
Médecine expérimentale et comparée et bactériologie	ARLOING (F.)
Médecine légale	Etienne MARTIN.
Hygiène	COURMONT (P.).
Thérapeutique	SAVY.
Pharmacie	LEULIER.
Hydrologie thérapeutique et climatologie	**PIERY.**

PROFESSEURS TITULAIRES SANS CHAIRE

Chargé d'un cours de Pathologie externe	MM. VALLAS.
— — Prépédeutique de gynécologie	CONDAMIN.
— — Chimie minérale	BARRAL
— — Urologie	GAYET.

CHARGES DE COURS COMPLEMENTAIRES

Anatomie topographique	MM. THEVENOT (Léon)
Puériculture et hygiène de la première enfance	RHENTER.
Chirurgie expérimentale	TAVERNIER.
Stomatologie	TELLIER.

AGREGES

MM.	MM.	MM.	MM.
GARIN.	ROUBIER.	CHALIER (André).	DEVIC.
TRILLAT.	BONNET.	CHALIER (Joseph).	GABRIELLE.
SARVONAT.	RHENTER.	NOEL.	MANCEAU.
FLORENCE (G.).	MAZEL.	CHEVALLIER.	MARTIN (Joseph).
ROCHAIX.	SANTY	DUMAS.	ROCHET (Ph.).
CORDIER (V.).	DUNET.	DUFOURT.	WERTHEIMER.
			GATE.

R. UNIV. BIBLIOTHEEK LEIDEN

M. BAYLE, secrétaire.

EXAMINATEURS DE LA THÈSE

MM. COURMONT, *président ;* ROUBIER, *assesseur ;*

DUFOURT et GATE, *agrégés*

La Faculté de médecine de Lyon déclare que les opinions émises dans les dissertations qui lui sont présentées doivent être considérées comme propres à leurs auteurs, et qu'elle n'entend leur donner ni approbation ni improbation.

A Ma Mère

A mon Père

A ma Grand'Mère

A mes Frères et Sœurs

A mes Amis

A mon Maitre :

Monsieur le Professeur Paul COURMONT

Professeur d'Hygiène à la Faculté de Médecine de Lyon.
Officier de la Légion d'honneur.

Il fut notre Maître à la Faculté. Nous le remercions du grand honneur qu'il nous a fait en acceptant de présider notre thèse.

A mon Maitre :

Monsieur le Docteur ROUBIER

Professeur agrégé à la Faculté de Médecine de Lyon.

Nous lui devons le sujet de cette thèse. Qu'il trouve ici un faible témoignage de notre profonde reconnaissance pour l'aide si bienveillante qu'il nous a donnée.

A mes Maitres dans les Hôpitaux :

Monsieur le Docteur GAYET.
Monsieur le Docteur DEVIC.
Monsieur le Docteur BONNET.
Monsieur le Docteur ROUBIER.
Monsieur le Docteur COTTE.
Monsieur le Docteur PEHU.
Monsieur le Docteur DUFOURT.
Monsieur le Docteur GONNET.

A Monsieur le Docteur PALASSE.

A mes Maitres de la Faculté :

Monsieur le Professeur Paul COURMONT.
Monsieur le Docteur ROCHAIX.

LA PLEURÉSIE INTERLOBAIRE PURULENTE EXISTE-T-ELLE ?

Introduction

En pathologie pulmonaire, les grands cliniciens du dix-neuvième siècle déclaraient que l'abcès du poumon était une affection exceptionnelle : « Il n'y a pas, disait Laënnec, de lésion organique plus rare qu'une véritable collection de pus dans le tissu pulmonaire ». De nos temps, les cas de suppuration pulmonaire sont nombreux, et les journaux médicaux, tant étrangers que français, en rapportent de multiples observations.

Si les constatations d'abcès pulmonaires se font plus fréquentes, il semble que, par contre, une maladie se fasse de jour en jour plus rare. Nous voulons parler de la pleurésie interbolaire avec épanchement. Cette maladie a été bien étudiée surtout par Dieulafoy. Cet auteur, dans ses célèbres cliniques de l'Hôtel-Dieu de Paris, donna des pleurésies interlobaire une description qui demeura classique. Avant lui, elles sont rares ; après lui le diagnostic en est souvent porté, et l'on peut dire, avec Sergent, qu'à l'heure actuelle, la pleurésie interlobaire a absorbé, à elle seule, dans l'esprit des cliniciens, toute la pathologie des suppurations des régions

scissurales. Il semble qu'il faille singulièrement en revenir. Le dogme de la pleurésie interlobaire est actuellement ébranlé. Certains cliniciens contemporains considèrent la pleurésie interlobaire avec épanchement comme une maladie très rare (Léon Kindberg, Roubier, Sergent, Kourisky), ou en arrivent même à nier son existence (Rist). C'est ce qui explique que nous nous posions la question : la pleurésie interlobaire existe-t-elle ?

Limitant la question, nous ne parlerons pas de la pleurésie interlobaire sèche, de la symphyse scissurale, très fréquente, et dont l'existence n'est nullement contestée. Disons de suite que la pleurésie interlobaire avec épanchement est rare, que l'on a certainement désigné sous ce terme des affections parenchymateuses juxta-scissurales, et en particulier, des abcès du poumon, mais que, néanmoins, elle existe ; il y en a des observations indiscutables.

Nous avons tâché, dans ce travail, de nous faire une opinion, en la basant sur des observations mises à notre disposition par M. le docteur Roubier, qui nous a inspiré cette thèse, et nous a prodigué ses conseils. Nous avons consulté également tous les travaux qui ont été faits sur ce sujet, particulièrement pendant ces dernières années.

CHAPITRE PREMIER

Description de la pleurésie interlobaire d'après les données classiques

Historique

Dans le groupe des pleurésies enkystées, les pleurésies interlobaires tiennent, sans aucun doute, la première place, toutefois, leur étude est récente, puisqu'elles étaient à peu près ignorées au début du siècle dernier. Bayle, le premier, en a donné une description, dans son ouvrage sur la phtisie pulmonaire.

Laënnec, dans son Traité de l'Auscultation, dit n'en n'avoir jamais rencontré.

Andral (dans les cliniques de Lherminier), fournit la première observation précise, vérifiée à l'autopsie.

Viennent ensuite les articles de Trousseau, Grisolle, Guénau de Mussy (1879), les observations de Dieulafoy, Hutinel, Trousseau, rapportées dans les thèses de Perrier (1878), Martinez-Messa (1879), Martinelli (1885).

L'ère chirurgicale de la pleurésie interlobaire commence avec l'année 1886. Les premiers, Prenguelber et de Beurman rapportent, dans la « Semaine Médicale » de 1886, une observation où la pleurotomie a été faite.

Puis Thiriar (de Bruxelles), rapporte la deuxième opération au Congrès de Chirurgie de 1888, et Pailhas, en 1889, dans sa thèse, relate un troisième cas opéré par Segond.

Depuis cette époque, les publications et les opérations se sont multipliées : Thèse de Millet (1890), Dumontpallier (1892), étude anatomo-chirurgicale de Rochard (1892), parue dans « La Gazette des Hôpitaux ».

Le professeur Potain publie, dans « L'Union Médicale » de 1892, une clinique sur la pleurésie interlobaire faite à l'hôpital de la Charité.

Puis, en 1900, paraissent les mémorables cliniques du professeur Dieulafoy, et l'étude de la pleurésie interlobaire en constitue un des chapitres les plus intéressants.

La radiographie et la radioscopie commencent à être utilisées dès 1899 ; les signes radiologiques de la pleurésie interlobaire sont étudiés par Béclère, et, plus tard, par Paisseau et Salomon.

Des précisions cliniques sont apportées par Mouriquand, Coste et Morenas (formes abortives) ; Chauffard, Guy Laroche, Brodin et Huber (formes splénopneumoniques). Citons enfin les publications de Ardin-Delteil et Maurice Raynaud, Thiroloix et Rosenthal, Caussade et Deberdt, Armand Delille et Vibert, Paillard, Sergent, Roubier, Sabourin, Léon-Kindberg, Comby et la thèse de Kourilsky.

On trouvera plus loin, à l'index bibliographique, l'indication des autres travaux relatifs à la question.

Définition

On désigne sous le nom de pleurésie interlobaire, la pleurésie qui se développe et s'enkyste entre les deux lobes d'un poumon. A gauche, il n'y a qu'une scissure interlobaire, divisant le poumon en deux lobes, l'un supérieur, l'autre inférieur. Elle commence à l'arrière à six centimètres environ au-dessous du sommet du poumon, le contourne en descendant obliquement en bas et en dehors jusqu'à la base de l'organe ; à droite, la scissure interlobaire se comporte à son origine, comme celle du côté gauche, puis se bifurque, l'une des branches continue son trajet presque horizontalement, l'autre contourne le poumon en descendant obliquement en dehors et en bas jusqu'à la base ; le poumon est ainsi divisé en trois lobes, le lobe supérieur, le lobe moyen, qui est le plus petit, le lobe inférieur, qui est le plus volumineux. La plèvre s'engage dans ces scissures, et tapisse les faces correspondantes des lobes du poumon ; c'est ce qui constitue la plèvre interlobaire.

Anatomie pathologique

Dieulafoy admet :

1° La formation d'adhérences venant souder les lè-

vres d'une scissure interlobaire et isolant ainsi l'espace interlobaire de la grande cavité pleurale ;

2° La formation d'un abcès dans cette cavité ; abcès dont la capacité est très variable, pouvant aller de quelques grammes à un litre, et au delà.

La localisation peut se faire, soit à droite, soit à gauche. A droite, on peut la constater, soit dans la partie supérieure de l'hémithorax, soit dans sa partie inférieure, ce qui correspond, en somme, topographiquement, au siège des deux scissures. D'ailleurs, les rapports normaux des scissures sont, d'après Dieulafoy et Rochard, singulièrement modifiés par l'épanchement, et la topographie pathologique ne correspond pas toujours à la topographie normale.

Il semble logique d'admettre que, lorsque l'apparition de la pleurésie interlobaire est postérieure à la formation de scissurite sèche, la localisation de l'abcès interlobaire se fasse à peu de chose près sur le trajet normal de la scissure, maintenue qu'est cette dernière, dans sa position, par des adhérences antérieures.

Les lésions pulmonaires concomitantes sont de deux ordres ; tantôt elles ont précédé la pleurésie enkystée (pneumonie, foyer tuberculeux, foyer gangréneux), tantôt elles lui sont secondaires et consistent en une zone de congestion ou d'hépatisation adjacente ; il est à remarquer, d'ailleurs, que c'est cette lésion pulmonaire juxta-scissurale qui fournit les signes d'auscultation de début que nous étudierons plus loin.

Etiologie

Il est classique de décrire des pleurésies interlobaires secondaires et des pleurésies primitives. On les dit secondaires quand elles sont consécutives à une pneumonie ou à une broncho-pneumonie. Apparaissant au cours de la pneumonie, elles sont dite parapneumoniques ; apparaissant à la fin, elles sont dite post ou méta-pneumoniques ; apparaissant sans épisode pulmonaire antérieur, elles sont dites primitives.

C'est, d'après Dieulafoy, cette dernière variété qui est la plus fréquente ; il s'exprime ainsi : « Pour si paradoxal que paraisse le fait, je pense que la pleurésie interlobaire est le plus souvent primitive, indépendante d'une pneumonie antérieure ; elle évolue pour son propre compte, du moins en apparence ». Il existe, d'autre part, des pleurésies strepto-cocciques, gangréneuses, tuberculeuses, comme nous le verrons plus loin.

Symptomatologie

La physionomie clinique de la maladie est dominée au point de vue fonctionnel, par la vomique. Avant la vomique, on est en présence d'une maladie bâtarde, sur laquelle il est bien difficile de mettre une étiquette précise. Survient la vomique, tout change : notre attention est attirée vers une suppuration pulmonaire : on trouve le syndrome suspendu, la suppuration profon-

de est dévoilée par la ponction et par l'écran, aussi nous diviserons cette étude clinique en trois chapitres : 1° période de début (avant la vomique) ; 2° la vomique ; 3° après la vomique.

1° *Période de début ; avant la vomique*

Le début est rarement brusque, ordinairement il est insidieux. La pleurésie interlobaire secondaire succédant à une pneumonie, qu'elle soit para-pneumonique ou post-pneumonique, se manifeste au début par quelques symptômes fonctionnels et généraux, les signes physiques ne sont nullement pathognomoniques. Le malade est au sixième ou au septième jour de sa maladie, la défervescence ne se produit pas. Elle a pu se manifester par une chute de la température à 37°, mais le lendemain, la fièvre s'allume de nouveau et se maintient les jours suivants autour de 38°-39°. L'examen du poumon montre que la base encombrée les jours précédents tend à se dégager, mais que, par contre, les symptômes de condensation pulmonaire restent perceptibles à la partie moyenne du poumon, et c'est déjà là le premier pas vers le syndrome suspendu, qui caractérise la maladie à la période d'état.

Si la pleurésie interlobaire est primitive, le début est également marqué par un syndrome fonctionnel analogue, commun, d'ailleurs, à toutes les affections pleuro-pulmonaires aiguës : points de côté, fièvre, toux, oppression. A l'examen thoracique, on découvre d'un côté, soit en arrière, soit dans l'aisselle, une région au niveau de laquelle l'on constate une légère submatité,

quelques râles, un souffle discret. En somme, quelques signes pulmonaires et non pleuraux, rien de précis. Cette situation se prolonge pendant plusieurs jours. Les signes pulmonaires sont toujours localisés d'un seul côté de la poitrine ; trop discrets, ils ne nous permettent pas de baser sur eux un diagnostic précis de lésions pulmonaires ou pleurales, et s'ils existaient seuls, nous ferions bon marché de cette atteinte, somme toute légère, mais le malade est dyspneïque et la fièvre oscille aux environs de 39° depuis une dizaine de jours. La poche purulente se constitue, la pleurésie est fermée.

A cette période qui précède la vomique, les signes fonctionnels sont identiques à ceux du début, la dyspnée est peut-être plus intense, mais l'expectoration est toujours à peu près nulle. Les signes généraux sont ordinairement marqués : la courbe thermique à oscillations irrégulières peut revêtir le type de la fièvre de suppuration avec des accès fébriles vespéraux, dont un frisson marque le début, et une crise sudorale la terminaison.

Le faciès s'altère assez vite, pâlit, devient terreux. L'examen physique peut montrer, à ce moment, l'existence du foyer. On délimite une zone mate avec des râles plus ou moins nombreux, et un souffle à timbre parfois tubaire ; c'est à la partie postérieure du thorax qu'on trouve le plus souvent cette zone de matité, nettement comprise entre deux zones sonores, l'une supérieure, l'autre inférieure. La constatation de cette matité suspendue est le meilleur des symptômes. Lorsque l'épanchement est axillaire, il est souvent difficile de déceler la zone de sonorité supérieure, de même lors-

que la pleurésie est bas située, il est souvent impossible de mettre en évidence une zone de sonorité sous-jacente.

C'est, en somme, un syndrome de condensation pulmonaire de la partie moyenne de l'hémithorax, que l'on constate.

L'examen radioscopique confirme cette opinion. Il montre (Barjon) une ombre transversale ou légèrement oblique en bas et en dehors, ombre suspendue comme la matité.

Cette ombre est repérée sous l'écran, on fait une ponction exploratrice ; dans les cas heureux, on retire du pus ; dans de nombreux cas la ponction reste blanche.

Au cours de cette première phase (phase fermée), les signes sont souvent loin d'être aussi nets que nous venons de le dire ,et l'attention du clinicien n'est attirée parfois que par la vomique.

2° *La vomique*

Elle survient du quinzième au vingtième jour, selon Dieulafoy. La fédité de l'haleine perçue par l'entourage et par le malade lui-même, ainsi que l'apparition de quelques crachats sanglants (hémoptysies interlobaires de Dieulafoy) la précèdent de 24 à 36 heures.

Quant à la vomique elle-même, elle peut revêtir différents aspects : c'est soit la *vomique massive,* qui s'accompagne d'une douleur thoracique aiguë et de nombreuses quintes de toux, le malade rejette en quelques instants un crachoir de pus fétide ; soit la *vomique*

fractionnée ; c'est alors en plusieurs jours que le malade évacue l'abcès, il expectore de nombreux crachats purulents sans avoir d'accès de toux, ni de dyspnée violents ; ces crachats sont parfois nummulaires. (Hirtz et Beaufumé).

Le tableau clinique est alors modifié ; le changement est surtout manifeste quand il y a eu vomique brutale et abondante.

La pleurésie interlobaire est maintenant ouverte dans les bronches.

3° *Phase ouverte de la pleurésie interlobaire*

Le drainage spontané qui vient de se produire entraîne presque toujours une amélioration de l'état général et des symptômes fonctionnels.

La fièvre tombe, la dyspnée diminue, mais d'une façon générale, cette amélioration est de courte durée, et deux ou trois jours après la fièvre se rallume ; l'état général reste médiocre.

A L'EXAMEN. — Les symptômes physiques se sont considérablement modifiés ; autant ils étaient peu nets avant la vomique, autant ils sont maintenant manifestes. Dans la zone suspendue de matité, sont apparus des signes cavitaires : souffle caverneux, râles gargouillés, voire même les signes de pyo-pneumothorax partiel : souffle amphorique, râles métalliques, succussion hippocratique. Il est vrai que ces signes cavitaires peuvent être parfois absents. (Bouveret).

A l'écran, l'image est celle d'une cavité hydro-aérique, à grand axe transversal, coupant le poumon à sa

partie moyenne, avec ses deux parties distinctes, l'une supérieure, claire, produite par le gaz ; l'autre inférieure, sombre, produite par le liquide ; séparées l'une de l'autre par une ligne de niveau horizontale mobile.

Différents auteurs ont apportés à ce sujet des précisions, parfois divergentes. Lanois prétend que la plèvreste interlobaire s'enkystant surtout à droite, l'image fournie par l'examen fait de profil et obliquement est une ombre en forme de fuseau oblique en bas et en dedans vers le cœur. Lanois n'apporte, d'ailleurs, à l'appui de son opinion, aucune précision de contrôle opératoire ou nécropsique.

En Allemagne, Bella et Kauffmann considèrent comme un caractère essentiel de l'image radiologique la disposition arciforme de la limite inférieure de la collection.

D'autre part, l'image hydroaérique peut, dans certains cas, se trouver incluse dans une zone d'opacité pulmonaire (forme spléno-pneumonique).

Evolution

La vomique peut amener parfois un drainage suffisant, et l'on voit alors la fièvre tomber, l'expectoration diminuer, les signes d'auscultation disparaître ; l'examen radioscopique montre alors un poumon absolument clair ; ou, selon Béclère, une ombre en bande scissurale, traduction de la scissurite sèche, cicatrice de l'abcès interlobaire guéri.

Dans d'autres cas, l'amélioration provoquée par la vomique n'a été que passagère. L'état général redevient

mauvais. La fièvre, l'expectoration, les signes cavitaires donnent au malade l'aspect d'un tuberculeux.

L'intervention peut encore à ce moment provoquer la guérison, sinon, le malade finit dans la cachexie

Formes cliniques

A. — *D'après l'évolution*

a) *Formes abortives.*

Certains auteurs ont distingué des *formes abortives.* MM. Mouriquand-Coste et Morenas en ont rapporté deux cas à la Société Médicale des Hôpitaux.

« Il s'agissait d'enfants atteints de pneumococcie pulmonaire et ayant présenté à la suite d'une première défervescence une réascension thermique et des signes d'ailleurs frustes qui ne sont explicables que par les phénomènes constatés radioscopiquement : ombre en bande, réaction de l'interlobe avec, dans un cas, épanchement minime mais évident (la ponction donne quelques gouttes d'un liquide légèrement louche contenant des polynucléaires normaux non altérés, mais pas de microbes). Il s'agit là de véritables pleurésies interlobaires abortives constituant une transition entre l'atteinte superficielle de la plèvre dans toute pneumonie voisine des scissures, réalité anatomo-pathologique dépourvue d'expression clinique, et la pleurésie interlobaire classique.

Nous pouvons rapprocher ces faits des épanchements

[illegible] par Widal et [illegible], et deux deux cas ont été rapportés par MM. [illegible] et [illegible]. Les [illegible] associées aux manifestations pneumococciques sont sans doute des faits rares. Nous ne les avons pas trouvées décrites dans la littérature médicale, les descriptions de [illegible], de Sabourin, de Piery, se rapportant toutes à des scissurites tuberculeuses et non pneumococciques.

b. *Formes associées à la spléno-pneumonie.*

Plusieurs publications récentes ont attiré l'attention sur les formes de pleurésies interlobaires compliquées de spléno-pneumonie. Thiroux et Rosenthal, Chauffard, puis Guy-Laroche, Brodin et Huber, Ardin-Delteil et Maurice Raynaud, Vibert, ont montré que la pleurésie interlobaire pouvait être masquée par une spléno-pneumonie concomitante.

On fait le diagnostic de cette affection, mais une vomique altérant l'attention incite à pratiquer une ponction, et l'on retire du pus. L'hémiptérisme, l'ombre spléno-pneumonique se dissipe, et l'hérisé révèle une image pyo-aérique.

c. *Formes prolongées :*

La période qui suit la vomique se prolonge parfois de façon interminable ; ce caractère a permis d'individualiser une forme prolongée de la pleurésie interlobaire. Des observations ont été rapportées par Pfeugrocher et de Beurmann, Hirtz et Beaudoin. Martinez-Mesa rapporte trois cas, dans lesquels la maladie se prolongea pendant neuf mois. Dans une observation

de Sergent, la malade présenta des vomiques successives pendant dix-huit mois.

B. — *D'après l'étiologie et l'élément microbien*

Il est possible de distinguer plusieurs formes cliniques d'après l'étiologie et l'élément microbien :

a) La *pneumocoque* est, semble-t-il, l'agent pathogène le plus couramment en cause. La pleurésie peut être méta-pneumonique, para-pneumonique ou primitive, sans épisode pulmonaire antérieur ; c'est cette dernière variété qui serait, d'après Dieulafoy, la plus fréquente.

b) Les pleurésies à *streptocoque* sont rares. Paillard rapporte un cas observé par Widal et Froin chez un homme de 38 ans, qui présentait une ostéo-myélite chronique du maxillaire inférieur ; ce malade fit à la fois une pleurésie interlobaire gauche et une ostéo-myélite de la partie supérieure du radius droit. Le vingt-deuxième jour survint une vomique fragmentée ; l'intervention chirurgicale amena une guérison rapide. L'examen du pus pleurétique et celui du pus radial montrèrent la présence du streptocoque.

c) Les pleurésies interlobaires *gangréneuses* seraient également quelquefois observées ; elles réalisent un pyo-pneumothorax partiel gangréneux. Des cas en ont été signalés par Chauffard, Millet, Guillemot, Hallé et Rist.

d) Restent les pleurésies interlobaire *tuberculeuses,* ou mieux les pleurésies interlobaires survenant chez

des tuberculeux. Sabourin, dans sa « Synthèse clinique des interlobites chez les tuberculeux », en distingue plusieurs variétés, allant de la pleurite sèche au pyopneumothorax.

Au premier degré, il s'agit de pleurite scissurale sèche constituée par des tractus inflammatoires symphysant l'interlobe, et caractérisée cliniquement par : des points de côté thoraciques, une légère élévation thermique, quelques frottements pleuraux, le tout durant deux ou trois jours.

Les rayons X peuvent, si la symphyse est ancienne, montrer une image en bande. MM. Cade et Morenas en ont rapporté une observation où le début avait été brusque et aigu, à la façon d'une pneumonie.

Béclère et Holzknecht ont montré que les lésions de scissurite sèche, pour être dévoilées à l'écran, devaient être traversées par les rayons dans leur épaisseur la plus grande; c'est pour cela qu'en position antéro-postérieure, l'ampoule doit être élevée et l'œil de l'observateur bas situé. On constate alors, partant de la partie supérieure du hile, une bande sombre transversale, parfois linéaire, coupant le sommet du poumon vers son tiers supérieur et traduisant une lésion de scissurite sèche (« couenne interlobaire » des auteurs allemands), existant entre la partie dorsale du lobe supérieur et le lobe inférieur. Cette image se constate surtout à droite, rarement à gauche. Flechner (de Vienne), préconise pour mettre en évidence la pleurite sèche dans la partie inférieure des scissures, et en particuliers dans les deux branches de bifurcation à droite, un artifice qui dérive de l'idée de Béclère, et qui consiste à

mettre le sujet debout, en position lordotique, à savoir, le buste renversé en arrière, et à pratiquer deux examens : l'un en position postéro-antérieure, l'autre en position oblique droite antérieure ; on observe une ligne sombre, ordinairement très mince, suivant exactement le trajet de la scissure ou de ses bifurcations, à droite.

A un deuxième degré, il y a participation de la plèvre de la grande cavité, c'est la pleurite interlobaire en bouton de chemise, l'examen peut montrer une submatité suspendue, avec quelques râles.

On peut enfin assister à l'apparition d'un épanchement, soit séreux, soit purulent. L'épanchement séreux de l'interlobe se traduit par un syndrome suspendu de condensation pulmonaire, et assez fréquemment, s'il se trouve à gauche, par une déviation du cœur, enfin la ponction ramène un liquide séreux. Dans les grands épanchement, le tableau clinique est celui d'une pleurésie séro-fibrineuse de la grande cavité, mais un caractère cependant les distingue, c'est la rapidité de l'évolution vers la guérison. Au demeurant, les signes pleuraux sont parfois très atténués, les symptômes liquidiens réduits au minimum.

L'épanchement peut être, enfin, purulent ; après la vomique, il réalise le pyo-pneumothorax tuberculeux interlobaire. Sabourin (Archives générales de médecine 1905) a rapporté trois cas de pyo-pneumothorax tuberculeux de l'interlobe. Le diagnostic est basé sur la constatation chez les tuberculeux de signes hydro-aériques localisés sur le trajet d'une scissure.

L'explication la plus raisonnable à fournir de ces

symptômes connus, d'après Sabourin, à admettre l'existence du pyo-pneumothorax interlobaire, mais seule l'intervention chirurgicale lui permit d'ailleurs de s'assurer de l'exactitude du diagnostic.

Diagnostic différentiel

Il est à faire aux différents stades de la maladie.

1° *Avant la vomique*

Au point de vue du début, la toux, la fièvre, font soupçonner une affection de l'appareil respiratoire. Mais quelle est cette affection latente dont les symptômes [illegible] ne sont pas francs, et qui évolue à [illegible] sous la forme d'une [illegible] [illegible].

Est-ce une congestion pulmonaire, est-ce une pleurésie ? Les signes d'auscultation semblent trop discrets pour justifier cette opinion. L'expectoration [illegible] fait totalement, la fièvre n'a pas été élevée ; il est vrai que l'image radioscopique parfois [illegible] peut ressembler étrangement à l'image pneumonique. Mais la maladie évolue, [illegible] ; [illegible] n'a pas fait sa [illegible] de [illegible] et [illegible].

Mais ne pourrait-on penser, dans l'intervalle de l'évolution, ne s'agirait-il pas de lésions tuberculeuses atteignant la forme scissurale ?

L'épreuve des crachats est ici d'une grande aide, mais le malade prend de plus en plus l'aspect d'un tuberculeux

leux. A ce moment, la ponction positive peut nous tirer d'embarras, sinon seule la vomique levera le doute.

On peut également penser à une pleurésie de la grande cavité, surtout s'il s'agit de scissure interlobaire inférieure droite, mais il n'y a pas de matité franche, pas d'abolition nette des vibrations : à la radioscopie, le cul-de-sac diaphragmatique est respecté. D'après Sabourin certaines pleurésies interlobaires séro-fibrineuses à grand épanchement, peuvent réaliser un tableau clinique où tous les symptômes sont ceux d'une pleurésie de la grande cavité : un caractère seul les distingue, c'est la rapidité de l'évolution vers la guérison dans le cas d'épanchement de l'interlobe.

Chez l'enfant surtout, les adénopathies hilaires avec scissurite sèche donnent facilement à l'examen l'ombre en bande, franchement scissurale, à limites aussi nettes et aussi tranchées que celles que pourrait donner un épanchement interlobaire. Les images radioscopiques de ces deux affections peuvent être d'une similitude troublante, mais ordinairement, la lésion suspendue n'est décelée que par la radioscopie, s'il s'agit de ganglions, il n'y a rien ou à peu près rien d'anormal à la percussion et à l'auscultation, seulement quelques râles de cortico-pleurite sous-mammaire (Dufourt et Segard) : les signes fonctionnels sont ordinairement nuls, la fièvre est discrète et capricieuse, l'état général bien conservé.

2° *Après la vomique*

C'est le diagnostic général des vomiques qui se pose. L'attention est attirée spécialement sur le thorax, et

sont facilement par l'œil comme les vomiques d'origine abdominale. Le seulement, le pus, les symptômes de suppuration profonde nous font dire abcès intrathoracique, mais où siège-t-il ? quel en est la cause ? Il nous sera facile d'éliminer, grâce à leurs signes physiques particuliers, et surtout grâce à la radioscopie, les principales localisations médiastiniques et aussi les pleurésies de la grande cavité.

Lorsque le malade a présenté une vomique abondante, qu'il existe des symptômes cavitaires, ou pseudo-cavitaires, et une image particulière aux rayons X, la question suivante se pose : s'agit-il d'un abcès du poumon ou d'une pleurésie interlobaire ?

La date d'apparition de la vomique, pourrait contribuer au diagnostic, d'après Trousseau ; celle-ci survient tardivement dans la pleurésie interlobaire, c'est-à-dire deux à plusieurs semaines après le début, selon Dieulafoy, précocement dans l'abcès. Il est impossible de tenir compte de cette considération, dans une vomique survenant tardivement après un épisode pulmonaire dont il est extrêmement difficile d'apprécier la terminaison. D'autre part le fait lui-même est à démontrer. Bernard n'a-t-il pas signalé un cas d'abcès [illegible] du poumon, où la vomique s'est produite le vingt-troisième jour.

La présence de fibres élastiques dans l'expectoration du malade serait un signe excellent en faveur de l'abcès, s'il n'était si inconstant.

En somme peu de renseignements à tirer de l'examen des signes généraux et fonctionnels.

Les signes physiques nous permettent-ils de faire la discrimination entre les deux affections ?

La constation d'un foyer hydro-aérique se retrouve dans les deux cas. Si ce dernier est exactement localisé sur le trajet d'une scissure, il semble que l'on doive pencher plutôt pour le diagnostic de pyo-pneumothorax interlobaire, mais si l'on songe que la topographie des scissures malades est absolument différente de la topographie normale (Dieulafoy), et que, d'autre part, un abcès juxte-scissural calque sa topographie sur celle de la scissure, on s'aperçoit que l'erreur est facile ; d'autant plus qu'il y a ordinairement réaction concommittante de la scissure voisinant l'abcès, édification d'une symphyse pleurale épaisse dont l'ombre se surajoute à celle de la collection pulmonaire.

Doit-on, pour essayer de voir clair, faire état des précisions radiologiques, d'ailleurs contradictoires, de Paisseau et Salomon, Lanos, Sante, Beltz et Kauffmann ? Pour Paisseau et Salomon, la cavité hydroaérique de la pleurésie interlobaire serait à grand axe vertical. Kourilsky a montré, en rapportant des observations d'abcès du poumon, que ce signe était très souvent en défaut.

Lanos déclare que le signe de certitude est fourni par l'examen fait de profit (O. D. A.), et obliquement ; on voit alors une ombre en fuseau, oblique en bas et en dedans, qui correspond à la scissure ; mais l'auteur n'apporte aucune précision opératoire ou nécropsique de contrôle.

Sante décrit l'image inverse.

En Allemagne, Beltz et Kauffmann prétendent que le

caractère essentiel de l'image radioscopique de la pleurésie interlobaire est sa limite inférieure arciforme, mais, dans le cas qu'ils ont rapporté, le malade a guéri spontanément, et on ne peut pas en faire état. (Kourilsky).

En résumé, les rayons X permettent de dire image hydro-aérique de la région scissurale, mais aucun signe ne nous paraît suffisant pour permettre de faire avec certitude la discrimination entre pyo-pneumothorax interlobaire et abcès du poumon.

— Nous venons d'envisager le diagnostic différentiel entre l'abcès du poumon et la pleurésie interlobaire, à propos de l'interprétation d'un syndrome pulmonaire caractérisé par la constatation de symptômes de caverne ou de simple condensation pulmonaire, localisés à la partie moyenne d'un poumon, et à l'écran, une image hydro-aérique chez un malade qui présente une expectoration abondante sans bacilles de Koch.

Mais il nous faut reconnaître que l'abcès du poumon peut revêtir d'autres aspects cliniques que celui que nous venons d'étudier. En particulier, il peut se traduire à l'écran par des images très différentes d'une image pyo-aérique.

Les auteurs contemporains qui se sont occupé de la question (Chevalier-Jackson, Lynal, Kully, Sergent et Bordet, Lemierre, Léon-Kindberg, Kourilsky) sont d'avis que les images radioscopiques des abcès pulmonaires ne sont pas toujours simples et aisées à schématiser.

Si l'image pyo-aérique traduit ordinairement une collection suppurée communiquant avec les bronches,

l'abcès peut se révéler à l'écran par une opacité sans aucun aspect cavitaire net, en particulier, bande transversale juxtascissurale ou ombre triangulaire pseudo-pneumonique.

Dans les cas anciens où l'abcès date de quelque temps, l'ombre est, semble-t-il, franchement homogène, mais, (Léon-Kindberg) dans les abcès aigus et récents, le changement perpétuel et quasi quotidien de l'image est très caractéristique.

Pour être complet, il faut savoir que l'abcès du poumon se manifeste ordinairement par les symptômes que nous avons envisagés plus haut, mais que parfois ces signes peuvent être absents ou modifiés, soit que, (Léon-Kindberg) l'abcès trop petit ou trop profond ne se manifeste pas à l'oreille, soit que des réactions congestives, pleurales, etc., les masquent plus ou moins complètement.

S'il est vrai qu'il faille penser à l'abcès du poumon en face d'une ombre transversale juxta-scissurale, il n'en ressort pas moins qu'il est matériellement impossible de savoir si cette ombre traduit une sclérose, une congestion, une hépatisation, une abcédation, et même, après une ponction ramenant du pus, de reconnaître l'origine pulmonaire ou pleurale de l'abcès.

Nous venons de parler de l'abcès simple du poumon, mais si le malade présente une haleine et une expectoration fétides, il faut envisager la possibilité d'une gangrène pulmonaire.

Sans entrer dans la controverse ,pour savoir s'il existe une démarcation entre les abcès fétides du poumon et les gangrènes pulmonaires (la distinction étant sur-

tout basée sur l'absence ou la présence d'anaérobies), il est certains cas pour lesquels le diagnostic de gangrène pulmonaire sera à envisager, d'autant plus que cette affection se traduit très souvent aux rayons X par une image pyo-aérique (Lemierre et Léon-Kindberg, Besançon et de Jong, Devic et P. Ravault, Roubier). L'attente de l'état général, la fétidité extrême de l'expectoration et de l'haleine devront faire penser à la gangrène.

Lorsque la vomique est fractionnée ou nummulaire, et que l'évolution de la pleurésie interlobaire se prolonge pendant plusieurs semaines, voire même plusieurs mois, le diagnostic se pose avec les dilatations bronchiques ou les cavernes tuberculeuses.

Dans la dilatation des bronches, les signes physiques sont ordinairement bilatéraux, l'examen radioscopique ne montre pas de foyer nettement limité ; la radiographie, après injection intra-trachéale de lipiodol permettra parfois de voir les dilatations.

Le diagnostic est parfois plus difficile avec la caverne tuberculeuse massive. On trouve dans ce cas des bacilles de Koch dans les crachats. Le diagnostic est fait. Mais alors, on peut se demander s'il s'agit d'une vaste caverne ou d'un pyo-pneumothorax interlobaire de Sabourin, survenant chez un tuberculeux.

Notre Maître, le docteur Roubier, avait attiré l'attention sur les faux pyo-pneumothorax radiologiques par cavernes tuberculeuses. Nous transcrivons ici son opinion à ce sujet : « L'interprétation des images pyo-aériques du thorax n'est pas toujours très facile. La constatation de semblables images évoque d'emblée l'idée

de pyo-pneumothorax, interlobaire, par exemple, mais dans certaines conditions, les cavernes tuberculeuses peuvent les réaliser. Il existerait toutefois entre ces faux pyo-pneumothorax radioscopiques par cavernes et les pyo-pneumothorax véritables, des signes distinctifs, tirés de la variabilité de l'image pyo-aérique d'un jour à l'autre, de la moindre mobilité de la ligne de niveau dans les cavernes, du rétrécissement concentrique à la toux, des contours visibles de la poche dans ces dernières, etc. Mais ces signes sont inconstants, et le diagnostic peut-être très difficile d'après les seuls caractères radioscopiques. Certaines vastes cavernes sus-diaphragmatiques mal drainées en raison de leur situation déclive, peuvent donner à l'écran un niveau liquide permanent, et prêter à confusion avec le pyo-pneumothorax partiel inférieur. »

Il faut savoir que chez les bacillaires, le pyo-pneumothorax partiel supérieur de Jaccoud, ou le pyo-pneumothorax interlobaire de Sabourin, doivent être très rares. En présence d'une image pyo-aérique du sommet chez ces malades, il faut surtout songer à une grande caverne avec niveau liquide.

Le professeur Paul Courmont a également insisté sur ce fait, et dit : « Les pneumothorax enkystés sus-cissuraux ont une symptomatologie en quelque sorte commune avec les vastes cavernes du lobe supérieur. L'image hydro-aérique juxta-scissurale avec ligne de niveau horizontale semblerait être un signe certain de pyo-pneumothorax enkysté, il n'en est rien ; cette image peut être donnée par une caverne. » Le professeur Courmont préconise dans ce cas la recherche de la

pression intra-cavitaire. « En général, la pression est élevée et stable en cas de pneumothorax fermé, tandis qu'elle oscille autour du zéro en cas de cavité communiquant largement avec les bronches. Dans le premier cas, on pense à un pneumothorax fermé, et dans le second, à une caverne pulmonaire. »

En somme, le diagnostic entre pyo-pneumothorax-interlobaire chez un tuberculeux, et caverne tuberculeuse avec niveau liquide, est donc très difficile, sinon impossible à faire.

Dans quelques cas, on aura à éliminer les diagnostics d'affections relativement rares : cavités hydatiques, syphilitiques ou cancéreuses, siégeant à la partie moyenne du poumon, et qui pourront être individualisées d'après leur symptomatologie propre et les données éthiologiques.

CHAPITRE II

Etude critique de la pleurésie interlobaire d'après les travaux récents

Quelques cliniciens s'étonnaient depuis longtemps de ne pas voir plus souvent de pleurésies interlobaires. Le diagnostic de cette affection était la plupart du temps infirmé à l'autopsie ou à l'opération. Plusieurs auteurs avaient mis en évidence les difficultés de ce diagnostic et les confusions souvent faites avec l'abcès du poumon.

Notre Maître, le Docteur Roubier, avait dans « Le Journal de Médecine de Lyon », attiré l'attention sur les faux pyo-pneumothorax radiologiques par cavernes tuberculeuses, et rapporté cinq observations de cavernes avec niveau liquide chez les tuberculeux ayant simulé le pyo-pneumothorax interlobaire de Sabourin.

Mais ce n'est qu'au cours de ces dernières années que la question a fait l'objet de discussions.

A la Société médicale des Hôpitaux de Paris, le 1er avril 1927, MM. Sergent et Kourilsky font une communication intitulée: « Quelques réflexions sur l'abus du diagnostic de pleurésie interlobaire ». Ils s'expriment ainsi: « L'idée prévaut que l'abcès du poumon est rare, et la règle clinique est de penser toujours par raison de fréquence, à la pleurésie interlobaire, lorsqu'on constate chez un malade qui crache du pus, l'existence dans un hémithorax d'un syndrome suspendu. On peut dire qu'à l'heure actuelle, la pleurésie interlobaire absorbe à elle seule, dans l'esprit des cliniciens, toute la pathologie suppurée des régions scissurales. En réalité, lorsqu'on recherche les bases anatomiques de cette opinion, on s'aperçoit que l'insuffisance des contrôles est manifeste. Beaucoup d'observations publiées sous le titre de « Pleurésie interlobaire », et l'on peut dire, la plupart n'ont été contrôlées, ni chirurgicalement, ni anatomiquement, le diagnostic ne reposant que sur les symptômes cliniques ou radiologiques. Or, ceux-ci sont si analogues aux signes de suppurations pulmonaires qu'ils ne peuvent donner lieu à aucun élément certain de distinction. Celle-ci a été faite d'après les impressions cliniques plutôt que sur des constatations réelles.

Ayant été à même de contrôler quelques cas cliniques, où le diagnostic de pleurésie interlobaire avait été porté, nous avons pu nous convaincre qu'il s'agissait en réalité d'abcès du poumon, et nous pensons que devant la multiplication et la fréquence actuelle des suppurations pulmonaires, on porte trop souvent le diagnostic de collection intra-scissurale lorsque les symptômes siègent dans la partie moyenne du champ pulmonaire. La for-

mule doit être en réalité inversée, l'abcès du poumon étant à l'heure actuelle infiniment plus fréquent que la pleurésie interlobaire.

Dans la même séance, le Professeur Rist, au moment de la discussion de cette communication, ajoute: « Je ne voudrais pas prolonger ce débat, mais comme la spécialisation de mon service m'a fait voir depuis plusieurs années un nombre considérable de malades atteints d'affections pulmonaires, dont beaucoup ont été l'objet d'autopsies, il y a, je crois, un certain intérêt à ce que j'apporte ici, l'impression résultant de mon expérience personnelle. Cette impression coïncide exactement avec celles que viennent d'exprimer MM. Sergent et Kourilsky et M. Lemierre. La pleurésie interlobaire, telle que l'a décrite Dieulafoy, est d'une extrême rareté, surtout la pleurésie purulente. On observe quelquefois la pleurésie séro-fébrineuse, mais l'empyème interlobaire tout au moins, tel qu'il est classiquement admis et décrit, me paraît être un mythe ».

Tel n'est pas l'avis du professeur Comby, qui soutient au contraire, que la pleurésie interlobaire est fréquente chez l'enfant, et dit en avoir constaté à l'autopsie dix cas.

Kourilsky, dans sa thèse sur « Les abcès du poumon », thèse inspirée par Sergent et Lemierre, déclare : « Dans les observations publiées sous ce titre : « Pleurésies interlobaires », très peu indiquent une preuve chirurgicale ou nécropsique. Aucun des cas nécropsiques n'est convaincant et nous savons combien le contrôle chirurgical est difficile. Etant don-

né nos constatations personnelles, nous mettons carrément en doute ce diagnostic, chaque fois qu'il n'est pas contrôlé, et nous sommes convaincu qu'on a fait passer sous ce titre un nombre considérable de suppurations pulmonaires. C'est ce qui explique que l'on ait pu guérir des pleurésies interlobaires par le pneumothorax artificiel, par les injections de salvarsan ou même par le décollement extra-pleural, sans découvrir la poche; c'est ce qui explique qu'on ait vu des pleurésies interlobaires avorter ou évoluer sans qu'on ait besoin d'intervenir au sein d'un bloc splénopneumonique. Tous ces faits s'interprètent d'une autre façon. Il s'agissait en réalité de suppurations pulmonaires cavitaires qu'on a affaissées par le pneumothorax, de suppurations fétides dont l'amélioration a coïncidé avec un traitement par le salvarsan, de suppurations parenchymateuses, profondes, inaccessibles, comprimées à distance par un tamponnement extra-pleural, dont on comprend difficilement, en effet, qu'il réussisse à affaisser une poche pleurale enkystée, quand on constate la rigidité et l'épaisseur des coques pleurales habituelles. Il ne s'agissait pas de pleurésies interlobaires abortives, mais de suppurations pulmonaires aigues curables, aboutissant à l'excavation ou à des abcès non collectés (pleurésies interlobaires abortives). Mais ces suppurations siégeaient dans le lobe moyen et se développaient au sein d'une ombre lobaire:, cette ombre réalisant topographiquement à la partie moyenne du poumon le syndrome physique (matité suspendue) et radiologique (ombre transversale plus ou moins homogène) de la pleurésie interlobaire. Il ne s'agissait pas de suppurations

pleurales, mais de suppurations pulmonaires développes au sein d'un bloc splénopneumonique, aboutissant à la collection, puis aux vomiques intermittentes.

Nous comprenons alors comment l'erreur a pu prendre naissance. Il n'y a qu'une explication: on a généralisé à tort le cadre clinique établi par Dieulafoy; on s'en est servi comme d'une étiquette commode pour classer tous les syndromes cliniques qui ressemblaient à la description primitive: l'identité de la maladie paraissait tellement bien établie anatomiquement que la nécessité d'un contrôle ne se faisait pas sentir et qu'on tablait avec certitude sur les seuls symptômes cliniques; quand ceux-ci s'écartaient par trop de la description habituelle; plutôt que de leur chercher une autre cause, on pensait qu'il s'agissait de formes cliniques anormales et on finit par porter le diagnostic de pleurésie interlobaire, presque exclusivement sur la topographie et à accepter comme confirmatif l'argument d'une ponction exploratrice positive.

Parce que l'on avait vu rétrocéder de tels accidents (une fois le diagnostic hâtivement établi de pleurésie interlobaire, d'après les directives précédentes), on décrivit des pleurésies interlobaires abortives. Parce que l'on avait observé des collections suppurées développées dans un bloc splénopneumonique, diagnostiquées pleurésies interlobaires à l'intervention, on décrivit la forme splénopneumonique de la pleurésie interlobaire, et on porta le diagnostic sans même exiger le contrôle opératoire, tellement les faits semblaient acquis. Et c'est ainsi que l'on bâtit l'édifice de la pleurésie interlobaire, qui appartient en réalité aux suppurations pulmonai-

res, sans s'apercevoir que les constatations anatomiques démentaient les diagnostics. »

Le docteur Léon Kindberg, dans son livre récent sur: « Les abcès du poumon » résume ainsi son opinion sur la pleurésie interlobaire: « C'est là une question épineuse, d'une importance d'ailleurs considérable et d'un intérêt tout actuel.

Il semble, en effet, que tout le monde, ou à peu près, soit d'accord aujourd'hui pour en renveresr les termes, et des discussions récentes ont souligné cette concordance remarquable. En présence du syndrome général de suppuration pulmonaire, c'était le diagnostic de pleurésie interlobaire qu'il fallait poser; l'abcès n'était discuté que pour mémoire. Pendant toutes mes études, pendant mon internat, je l'ai complètement ignoré, et cependant j'avais déjà été frappé de l'absence de tout document anatomique sûr, relatif à l'épanchement de l'interlobe.

Il faut singulièrement en revenir; et c'est l'étude des abcès, des gangrènes devenues si fréquentes, l'habitude maintenant quotidienne de la radioscopie, qui ont chez tous les observateurs, provoqué « un renversement de valeurs » tout à fait remarquable.

Sergent et Kourilsky, celui-ci dans sa thèse et dans un mémoire, moi-même dans un article de la *Semaine des Hôpitaux,* Lemierre et Rist, à propos de certaines communications, nous avons tous apporté une expérience commune, argument de fait brutal: nous n'avions jamais vu ou constaté, directement et indubitablement, de pleurésie interlobaire. Ce n'est pas à dire que la

pleuresie interlobaire n'existe pas: M. Sergent en a constaté un exemple, et Legrand (de Lille), vient d'en publier un cas irréfutable. Il semble aussi que la pathologie infantile soit sur ce point quelque peu différente de celle de l'adulte: M. Comby, dans sa statistique pédiatrique, en aurait constaté sept cas sur 1832 autopsies; il n'aurait jamais vu d'abcès du poumon.

Il n'en est pas de même chez l'adulte. Certes, il reste un bon nombre de cas litigieux, et Kourilsky en particulier, a bien démontré l'impossibilité où l'on est parfois, même au cours d'une intervention, de bien fixer la topographie de l'incision pleuro-pulmonaire. Mais un fait subsiste: dans les cas qu'il a réunis, dans tous ceux que le Professeur Lemierre a pu étudier, chaque fois que la preuve a pu être nettement administrée, il s'agissait d'abcès.

Cet argument, purement statistique, est capital, car il faut bien le dire, il n'y en a aucun autre: comme le démontre parfaitement M. Sergent, on fait le diagnostic de foyer suppuré de la région scissurale, on ne peut préciser davantage.

En résumé, le syndrome clinique, si magistralement décrit par Dieulafoy, peut se rapporter à une pleurésie interlobaire; à la rigueur, on peut dans les cas incertains, conserver à ce diagnostic le bénéfice du doute; mais c'est une affection très rare que l'on ne reconnaîtra que par élimination. Au contraire, les abcès du poumon, qui réalisent le même syndrome clinique et radiologique, sont relativement fréquents; c'est donc à eux qu'il faut tout d'abord penser ».

Telles sont les opinions de ces différents auteurs

(l'opinion de Comby mise à part), qui se résument ainsi : « Nous considérons la pleurésie interlobaire comme rare, voire même comme inexistante, parce que nous n'en avons jamais vu à l'autopsie ».

Si nous examinons les observations de pleurésie interlobaire rapportées dans la littérature médicale, nous constatons que bien rares sont celles que l'on a contrôlées à l'autopsie, voire même à l'intervention. Moitié, dans sa thèse datant de 1904, a rassemblé toutes les observations de pleurésies interlobaires publiées à cette époque; elles sont au nombre de 57. Or, nous sommes assez surpris de constater que la plupart de ces observations n'ont pas été contrôlées ou ont été contrôlées insuffisamment.

Il en est ainsi même pour les 8 observations princeps de Dieulafoy. En les analysant, on constate que trois d'entre elles ont été contrôlées à l'intervention; ce contrôle a de la valeur, car il a été fait après un large abattement costal, écartement des lobes, constatation du pus entre ceux-ci; mais l'on est obligé de n'accepter que sous toutes réserves, les 3 constatations opératoires suivantes :

Pour ce qui est de l'observation de Prengrüeber et de Beurmann, Dieulafoy, rapportant le cas dans sa leçon sur la pleurésie interlobaire (page 40) dit : « L'opération pratiquée par M. Prengrüeber démontra qu'il s'agissait bien d'une pleurésie interlobaire ».

Si l'on s'en rapporte à l'observation publiée par les auteurs *(Sem. Méd.* 1886*)*, on lit ceci : « Opération. Au niveau du siège présumé de la tumeur, sur la partie antéro-latérale de la poitrine, taille d'un lambeau en U,

a conservé supérieure. Résection sous périostée de 5 centimètres de chacune des cinquième et sixième côtes. Le poumon est reconnu adhérent à la plèvre pariétale. Incision au thermo dans toute la longueur de la plaie à la partie droite. On incise alors le poumon, que l'on reconnaît lacéré, mais relativement sain, sans noyaux caséeux. A 3 centimètres de profondeur, on pénètre dans une cavité d'où sort un air méphitique; on ouvre largement cette cavité. Pas de lavage. Gros tube à drainage dans la partie. Le lambeau des parties molles est rabattu et suturé ». Il nous semble que cette description peut fort bien s'appliquer à une pleurotomie pour abcès pulmonaire.

Dans l'observation suivante de Duculafoy (page 42), les constatations sont encore plus simples et moins probantes. « L'opération est décidée et pratiquée par M. Segond. On arrive profondément sur une poche purulente contenant un litre de liquide ».

L'observation qui vient ensuite n'est pas à l'abri de toute critique. On lit (page 42) : « M. Ricard pratiqua la résection de la 4e côte et pénétra dans une cavité anfractueuse et irrégulière à direction transversale. Les suites de l'opération furent des plus simples, etc. ».

Restent les deux constatations nécropsiques. Il s'agit dans les deux observations, de cavités gangréneuses; dans un cas d'ailleurs, il y avait coexistence de foyers gangréneux dans les lobes pulmonaires. Si ce n'était la localisation nettement interlobaire affirmée par l'auteur, il serait bien difficile, d'après la description, de ne pas dire caverne gangréneuse du poumon.

Si l'on étudie les 25 observations de la thèse de

Moitié) qui restent, on ne trouve que 6 autopsies. La pleurésie interlobaire a été constatée dans les cas de Trousseau et de Cuffer. Dans les observations de Constant et de Chauffard, ils coexistait un abcès du poumon. Dans le cas d'Andral, on constatait des tubercules dans le parenchyme. Dans le cas de Martinez Mesa, on lit dans le protocole d'autopsie (thèse de Paris. Observ. II) : « Dans la partie moyenen du poumon se trouve une cavité du volume d'un œuf de poule, à parois épaisses et dures, remplies d'un pus fétide. Autour d'elle existent 2 ou 3 cavités plus petites, régulières, contenant du muco-pus ; ce sont des dilatations bronchiques ». Il nous semble difficile, d'après cette description, d'affirmer la pleurésie interlobaire.

Dans les 43 observations qui restent, 11 fois l'opération fut faite. Dans 3 cas (observations de Poirier, Loison, Bézu et Bauby), la constatation de l'abcès interlobaire semble être admissible, d'après la lecture du compte rendu opératoire.

Dans les 8 autres cas, il est permis de douter. Voici ce que dit Millard : « Nélaton pratique une ponction dans le 7e espace intercostal, un peu en arrière de la ligne axillaire, en un point précisé par Potain. Il s'écoule 2 kgr 250 de pus fétide. Par la canule, on introduit un caoutchouc qu'on laisse à demeure. Quinze jours plus tard, Nélaton pratique l'empyème, car le tube fonctionne mal. Le doigt introduit dans la plaie, sent le cœur battre. Il débride donc en dehors. Avec le pus s'écoulent des lambeaux noirâtres, d'odeur infecte. Potain et Sappey ont reconnu des escharres lamelleuses détachées de la surface même du poumon. On draine ».

Dans l'observation de Thiriar, la constatation opératoire a été la suivante: « Une ponction faite près de l'omoplate fortement relevé, donne du pus; en ce point, incision au thermo. On tombe dans une vaste cavité remplie de pus très fétide ». Il en est de même pour le malade de Letulle et Segond: « Au niveau de la 7e côte, incision et résection de 8 cm. de côte. Incision au thermocautère d'un tissu lardacé. On arrive profondément sur une poche purulente contenant un litre de liquide ».

L'opération ne donne également aucun renseignement précis dans les observations de Ricard, Dumontpallier, Paul-Boncour, Worthuis, Guinard: on ne fait pas une large résection costale, et on ne constate pas la présence de l'abcès entre les deux lobes pulmonaires, on se borne à une mutilation moindre, résection d'une ou de deux côtes, ouverture de l'abcès, drainage, mais cette intervention ne permet pas une constatation certaine des lésions.

Enfin, dans 32 observations, aucune constatation nécropsique ou opératoire n'a été faite et le diagnostic de pleurésie interlobaire ne repose que sur l'examen clinique.

Si l'on examine les publications contemporaines de pleurésie interlobaire, on constate que dans le travail de Guy-Laroche, Brodin et Huber, sur quatre observations, une seule a été vérifiée: « Il n'y avait pas d'abcès, on trouve seulement la plèvre interlobaire épaissie, le poumon splénisé et congestionné: cette découverte faite, il est vrai, une fois la poche purulente radiologi-

quement disparue, fut interprétée *a posteriori* comme une preuve du siège scissural de celle-ci ».

De même l'examen nécropsique de Sergent et Durand chez un tuberculeux, qui fut brusquement saisi d'un syndrome de suppuration pulmonaire, n'a pas administré la preuve de façon indiscutable. L'examen radiologique fit constater une image hydroaérique dans l'angle interne du lobe supérieur, qui disparut progressivement. L'autopsie montra un épaississement énorme de la symphyse, fait qui rend vraisemblable la cicatrisation d'une collection interlobaire, mais qui n'en constitue pas la preuve directe que nous cherchons.

Dans leur mémoire sur les pleurésies interlobaires au cours de la spléno-pneumonie, Ardin-Delteil et Maurice Reynaud citent une observation de Baudoin, suivie d'autopsie, « où l'on avait constaté, faisant saillie dans la scissure interlobaire, une collection limitée par un soulèvement de la plèvre viscérale contenant un liquide purulent »; nous ne trouvons pas, avec Kourilsky, la constatation anatomique suffisante.

Quant aux observations de Widal et Frouin, Paillard et de Massary, pour les pleurésies streptococciques, celles de Guy-Laroche, Brodin et Huber, pour les pleurésies avec syndrome pleurétique de la base, elles ont été vérifiées à l'intervention, cette vérification ne peut donner que rarement la certitude.

Les observations avec autopsie de pleurésies interlobaires rapportées dans la littérature médicale, sont très peu nombreuses, et à part quelques rares cas, on ne trouve pas d'observation anatomo-pathologique absolument indiscutable.

CHAPITRE III

Observations

Nous avons réuni dans ce chapitre un certain nombre d'observations que nous avons divisées en deux catégories. Dans l'une, intitulée « Fausses pleurésies interlobaires », nous avons groupé six observations dans lesquelles on avait pensé, d'après l'allure clinique et les signes radioscopiques, à une pleurésie interlobaire, alors que le diagnostic a été ultérieurement infirmé à l'autopsie. Dans l'autre catégorie, nous rapportons deux cas de pleurésie interlobaire reconnues telles à l'autopsie. L'examen de ces observations nous permettra de faire une étude critique de la symptomatologie du diagnostic, et de la fréquence de la pleurésie interlobaire.

1° Fausses pleurésies interlobaires

OBSERVATION I
(Docteur Roubier)

Diagnostic clinique : Pleurésie interlobaire gauche ouverte dans les bronches.

Autopsie: Abcès du poumon situé à la partie inférieure du lobe supérieur, au-dessus de la scissure.

11 mars 1918. — L..., malade observé aux armées (H.C.A. 48), en 1918. Père et mère morts de maladie indéterminée. Frère et sœurs bien portants.

Aucune maladie avant la guerre. Evacué pour la première fois.

L'affection actuelle a débuté le 21 février 1918, à la suite d'un refroidissement.

Le malade tousse et crache beaucoup, surtout la nuit.

Le 13 mars 1918. — L'expectoration purulente très fétide mais non gangréneuse est abondante surtout la nuit et le matin. Le malade accuse un point de côté assez vague à gauche, en avant; pas d'hémoptysie.

A gauche, *en arrière*, au sommet, la sonorité est normale, mais dès qu'on arrive à la partie moyenne dans l'espace interscapulo-vertébral, on trouve une zone de submatité nette avec résistance au doigt qui s'étend sur une hauteur de 5 à 6 travers de doigt et se prolonge, d'autre part, jusque dans la région de l'aisselle; à la base, la sonorité redevient normale, les vibrations persistent mais nettement diminuées dans le tiers moyen par comparaison avec le côté opposé.

A l'auscultation, sur toute la hauteur, on perçoit de nombreux râles de bronchite; mais de plus, à la partie moyenne, à l'endroit de la zone submate, entre l'omoplate et la colonne vertébrale, il existe un souffle inspiratoire et expiratoire et

de très nombreux râles humides dont quelques-uns ont un timbre cavernuleux. Ces mêmes râles humides confluents, surtout nombreux après la toux, se perçoivent jusque dans la région axillaire.

En avant, la sonorité semble normale, ainsi que les vibrations. On entend des râles de bronchite, mais on ne perçoit pas le souffle et les râles notés en arrière; il faut arriver à la ligne axillaire postérieure pour commencer à percevoir des râles plus fins et retrouver la zone de submatité. A droite, la sonorité et les vibrations sont normales, on trouve quelques sibilances discrètes surtout nettes en avant.

Le cœur n'est nullement dévié; la pointe est à sa place dans le 5e espace; les bruits sont normaux.

Pas de ganglions axillaires ni sus-claviculaires à gauche.

Teint pâle; pommettes rouges, aspect fatigué. Le malade dit avoir maigri, ne présente pas les « doigts hippocratiques ».

Pas de troubles digestifs.

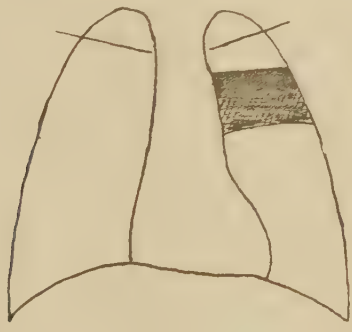

Fig. 1

Examen du 15 *mars* 1918. — Examen des crachats: très abondante flore microbienne; cocci-batonnets; pas de bacilles de Koch.

Examen radioscopique du 14 mars 1918 (fig. 1): opacité de la partie moyenne du poumon gauche assez nettement limitée en bas, mal limitée en haut, en forme de bande transversale, avec image hydro-aérique. Projetée sur la paroi thoracique

postérieure, la bande sombre transversale a sa limite supérieure au niveau de la 3e vertèbre dorsale, sa limite inférieure au niveau de la 5e. Entre ces deux lignes, se trouve la zone où l'on perçoit les signes physiques anormaux: on entend très nettement le souffle caverneux en un point assez limité situé sur une lige transversale passant par les 5e et 6e vertèbres dorsales, et immédiatement en dehors du bord spinal de l'omoplate; à cet endroit, on perçoit aussi de nombreux râles, et à certains moments, un retentissement cavitaire de la toux. Au sommet et à la base on ne perçoit que quelques râles de bronchite. Pas de succussion hippocratique. Dans la région axillaire latérale, et en avant on note des râles de bronchite mêlés de quelques râles fins, mais nulle part on ne retrouve le souffle caverneux entendu en arrière.

D'après l'examen clinique, il s'agit évidemment d'une cavité suppurée ouverte dans les bronches, accompagnée d'une expectoration abondante et fétide, sans qu'il y ait eu, à proprement parler, de vomique. Cette cavité siège à la partie postérieure et moyenne du thorax, à gauche, les signes cliniques se perçoivent au niveau de l'espace inter-scapulo-vertébral.

L'examen des crachats ne révèle que du pus et des éléments microbiens de toutes sortes sans lambeaux de tissu pulmonaire.

On élimine l'abcès du poumon pour penser à une pleurésie purulente enkystée vraisemblablement interlobaire puisque les signes se perçoivent sur le trajet de la scissure à sa partie postérieure. L'examen radioscopique confirme cette hypothèse en montrant une ombre opaque à direction transversale. L'hypothèse d'une pleurésie médiastine ou d'un ganglion suppuré ouvert dans les bronches est plus improbable : parce qu'il n'y a jamais eu de symptômes nets de compression du hile.

Une intervention est décidée et pratiquée le 18 mars 1918.

Opération par M. Barthélémy. — On commence d'abord par faire une ponction avec le trocart de Potain exactement au point où le souffle se perçoit le plus nettement (au niveau de

la 5e dorsale, près du bord spinal de l'omoplate), cette ponction est négative, mais on a l'impression que le trocart à pénétré dans une cavité. On fait une incision transversale au même endroit allant presque jusqu'à la colonne, on résèque la 5e côte à partir de son articulation corto-vertébrale et sur une étendue de 7 centimètres. A ce moment, au cours de l'anesthésie, le malade présente une petite hémoptysie (due probablement à la piqûre d'un vaisseau par le trocart). La plèvre pariétale est incisée,il n'y a pas d'adhérences, l'air entre dans la plèvre, le pneumothorax se produit. On constate alors que la plèvre viscérale est très épaissie, cartonnée, et à sa surface existent des dépôts de fausses membranes; un léger débridement avec le doigt permet d'ouvrir une cavité située dans la profondeur, pleine d'un liquide purulent, extrêmement fétide. Cette cavité est du volume de 2 noix, elle est limitée du côté externe, tandis que du côté interne elle présente un diverticule qui se dirige vers le médiastin postérieur ou plus exactement en dedans et un peu en avant vers le hile. On fait un lavage de la cavité à l'eau oxygénée et on y introduit une mèche imbibée de liquide de Mincières.

Après l'opération persistance d'une fièvre continue et irrégulière et d'une expectoration abondante et fétide.

On fait une irrigation discontinue de la plaie par la méthode de Dakin.

Le malade s'est cachectisé peu à peu et est mort le 27 mars, à 17 heures.

Autopsie le 28 mars, à 14 heures.

Après ablation du plastron sterno-costal, on constate que la cavité pleurale gauche est tapissée sur toute son étendue par des fausses membranes fibrino-purulentes assez épaisses: par endroits, surtout en arrière près de la colonne, il existe des adhérences assez fortes, ainsi que d'autres adhérences plus lâches au niveau de la plèvre diaphragmatique et aussi de la plèvre médiastine qui adhère faiblement à la partie gauche du péricarde.

La cavité pleurale droite est absolument intacte.

Poumon gauche. — Le poumon enlevé, on reconnaît facilement l'orifice opératoire, situé sur la face postérieure à l'union du tiers supérieur et du tiers moyen; par cet orifice on pénètre dans une cavité du volume de deux noix environ. Sur une coupe verticale du poumon, on reconnaît que cette cavité occupe la partie inférieure du lobe supérieur juste au-dessus de la scissre interlobaire qui est symphysée et épaissie, et à la partie postérieure et interne de ce lobe; elle présente un prolongement qui se dirige en dedans et en avant vers le hile. Près de l'orifice opératoire, la paroi de la caverne est déchiquetée, un peu noirâtre, d'aspect sphacélique. Mais lorsqu'on s'éloigne de la région opératoire, la paroi plus lisse semble constituée par une véritable membrane pyogénique. Le tissu pulmonaire de voisinage est sain, à cet endroit; on s'en rend compte également en faisant une coupe verticale du poumon, parallèle à la première, mais un peu plus antérieure, on reconnaît que le tissu pulmonaire est d'aspect normal, aussi bien au-dessus qu'au-dessous de la plèvre scissurale symphysée. Au-dessus de la cavité, on trouve au palper deux petits noyaux indurés, qui, à la coupe, sont deux petits abcès minuscules entourés d'une réaction inflammatoire. L'aspect de l'apex est normal, et on n'y voit aucune lésion, ni ancienne, ni récente de tuberculose. Le lobe inférieur, dans son ensemble est un peu atélectasié et crépite mal; la pression fait sourdre un peu de pus des petites bronches, sans qu'il y ait à proprement parler de nodules broncho-pneumoniques, ni de foyers hépatisés. La plèvre médiastine est adhérente au péricarde et ne renferme pas de pus. Pas de ganglions hilaires appréciables. La bronche gauche disséquée sur plusieurs centimètres est d'aspect normal.

Prélevés pour examen histologique:

a) Fragment de la paroi de la caverne, recueilli à distance de l'orifice de l'opération.

b) Fragment de l'un des deux petits abcès situés au-dessus de la caverne.

Poumon droit. — Aspect tout à fait normal. Pas de tuberculose.

Rien à signaler aux autres organes.

Examen histologique (Professeur Paviot):

1° *Paroi de la cavité pulmonaire:*

Cette paroi est constituée par un épais apport de fibrine hyaline qui commence à être envahie par des capillaires et à s'organiser, en même temps qu'arrivent des cellules rondes. Au-dessous de cette paroi fibrineuse, se voit une nappe de capillaires géants qui serpentent dans un tissu par place fibroïde, par place constitué par de grosses cellules. S'éloignant de la surface de la cavité, on passe insensiblement à un tissu de pneumonie fibroïde dans lequel, par suite de l'atélectasie et de l'organisation des exsudats cellulaires, le poumon n'est plus reconnaissable que par des trainées d'antracose au voisinage des vaisseaux. Ceux-ci participent par leur endo-périartérite à l'inflammation lente, fibroïde, du tissu voisin.

2° *Poumon.* — De même, le fragment de poumon envoyé, atélectasié, présente une oblitération de toutes les alvéoles, le plus souvent par un processus d'organisation fibroïde du contenu alvéolaire, mais quelquefois aussi, et par nappes, par des blocs de fibrine hyalins aussi envahis par des cellules. L'atélectasie est prouvée non seulement par l'aplatissement et l'allongement toujours dans le même sens de ces blocs hyalins de fibrine partiellement organisés, mais aussi par le festonnement de la paroi pleurale que l'on retrouve sur un des bords de la coupe. Toutefois, il ne saurait s'agir là d'un fragment gangréneux, car il n'existe nulle part de bloc nécrobiosé, et non plus de pneumonie œdémateuse, telle qu'on la retrouve au voisinage des foyers gangréneux. D'ailleurs la richesse de vascularisation permet d'écarter aussi cette hypothèse. On peut noter qu'en un point de la coupe, et à siège sous-pleural, il y a un point en forme de coin qui apparaît, telle une nappe triangulaire de petites cellules réduites au

noyau, coin entouré de tous côtés par le processus de pneumonie hyperplasique et ressemblant à un abcès miliaire en formation, mais non suppuré.

Conculison. — Abcès du poumon, situé à la partie inférieure du lobe supérieur, au-dessus de la scissure.

Dans cette observation, la symptomatologie classique de la pleurésie interlobaire, se retrouvait au complet, à l'exception peut-être de la vomique, qui n'a pas été très nette. L'examen radioscopique était particulièrement convaincant, en montrant une bande opaque transversale très nette.

Il s'agissait pourtant d'un abcès pulmonaire sus-scissural. Remarquons que le diagnostic de pleurésie interlobaire a été maintenu par le chirurgien qui a pratiqué l'incision de l'abcès.

Ceci confirme ce que nous disions plus haut, à savoir qu'il est bien difficile, si l'on veut éviter une opération mutilante et dangereuse, de se rendre compte avec certitude du siège exact, interlobaire ou juxtascissural, de la collection que l'on vient d'ouvrir.

D'ailleurs, il faut bien remarquer, que même à l'autopsie, le diagnostic du siège exact de l'abcès, ne s'impose pas toujours, au premier abord; on peut parfois hésiter, et il est alors nécessaire de chercher avec soin et de repérer, bien exactement la scissure. Dans l'observation précédente, on a trouvé celle-ci complètement symphysée, avec la cavité au-dessus d'elle, ce qui permet d'affirmer le siège intra pulmonaire de l'abcès.

OBSERVATION II
(Docteur Roubier)

Diagnostic. — *I. Pleurésie interlobaire ou abcès pulmonaire, chronique de la région scissurale droite, donnant à la radioscopie une image en bande sombre transversale avec apparition à un moment d'un petit pyo-pneumothorax partiel (image hydro-aérique).*

Expectoration purulente, parfois fétide, non bacillifère. Poussée congestive pulmonaire intense, accompagnée de fièvre, à la suite d'injections d'auto-vaccin.

Amélioration ultérieure.

II. Signes cavitaires, en arrière, à droite, à la partie moyenne, opacité radioscopique de toute la région moyenne. Cachexie progressive.

Autopsie. — *Sclérose pulmonaire avec abcès multiples du lobe supérieur dans la région sus-scissurale; bronchectasies (?) du lobe inférieur.*

M..., 32 ans.

Le 13 décembre 1921 : La malade entre dans le service parce qu'elle tousse et crache.

Rien à signaler dans ses antécédents.

Il y a plus d'un mois, l'affection actuelle a débuté par un point de côté violent au niveau de la fosse sus-épineuse droite. La malade présente alors une toux quinteuse avec expectoration simplement muqueuse; 3 jours plus tard, la température monte à 39°. Bientôt la malade expectore des crachats muqueux mélangés abondamment de sang rouge et l'expectoration prend les jours suivants une odeur nauséabonde. La température tombe; la malade peut se lever mais continue à tousser et à cracher; elle se décide à entrer à l'hôpital.

A l'entrée: Toux quinteuse. Expectoration muco-purulente, fétide, peu abondante. On est particulièrement frappé par la

fétidité de l'haleine après une quinte de toux. Pas de point de côté; pas de vomissement; pas de diarrhée.

Etat général médiocre. La malade est pâle et amaigrie. Température au-dessous de 38°.

L'examen pulmonaire révèle des signes anormaux au sommet droit, en arrière seulement: submatité dans les fosses sus et sous-épineuses; à cet endroit, l'auscultation montre d'assez nombreux craquements augmentés par la toux; en outre, dans la fosse sous-épineuse un léger souffle expiratoire. Rien d'anormal en avant, ni dans l'aisselle. A gauche, on ne perçoit pas de râles en ce moment.

Examen des crachats: Pneumocoques nombreux; *pas de bacilles de Koch.*

Rien d'anormal au cœur.

On découvre à l'avant-bras gauche une nodosité dermique, rose, non prurigineuse, ressemblant à l'érythème noueux; la malade se plaint de quelques douleurs articulaires.

L'examen radioscopique dévoile la présence d'un pyopneumothorax partiel interlobaire droit, dont le diagnostic

Fig. 2

par l'auscultation était impossible à faire (fig. 2). On voit une bande sombre transversale à limites supérieure et inférieure très nettes, avec, en son milieu, une petite image hydroaérique.

Du 22 décembre au 10 janvier, on note une amélioration de

l'état général; pas de fièvre; l'expectoration et la toux ont presque disparu; les crachats sont à peine fétides.

A l'auscultation, on ne retrouve au sommet droit que de l'obscurité respiratoire; les autres signes ont disparu.

Plusieurs examens radioscopiques pratiqués le 27 décembre 1921, le 21 janvier 1922, le 31 janvier, le 14 février, montrent la disparition de l'image hydro-aérique notée ci-dessus; il ne subsiste qu'une ombre transversale homogène, coupant horizontalement le tiers supérieur du poumon.

Le 9 mars, on commence un traitement par les injections d'un auto-vaccin préparé avec l'expectoration de la malade. Ce traitement ne donne pas de résultats, car le 12 mars, la fièvre monte de nouveau à 38°, 39°, et l'examen radioscopique montre qu'un grand changement s'est produit: dans tout le champ pulmonaire droit, il existe une zone sombre suspendue, descendant jusque vers la base, et à limites assez nettes; seuls l'extrême sommet, et l'extrême base sont clairs.

Il est probable, d'après cette image, qu'il s'agit d'un volumineux abcès, peut-être interlobaire.

Le 14 mars, à l'examen clinique, on constate: de la matité franche de la moitié supérieure du poumon droit, en arrière. Les vibrations sont conservées et on entend à cet endroit un souffle expiratoire assez intense, et des râles assez nombreux se percevant jusqu'au tiers inférieur. En avant, il existe une tonalité élevée du son de percussion dans les trois premiers espaces; on ne constate pas de souffle, mais seulement quelques râles; ceux-ci deviennent plus nombreux vers la base, où ils ont les caractères des râles crépitants.

L'expectoration est toujours très abondante, muco-purulente, peu fétide en ce moment.

La malade a maigri, présente un teint pâle; pas d'albumine.

On fait une ponction exploratrice en arrière, en un point situé dans le quatrième espace, immédiatement en dedans du bord spinal de l'omoplate; on arrive, en enfonçant très profondément l'aiguille, à retirer une petite quantité de pus très épais.

L'examen de ce pus montre de rares pneumocoques; pas de bacilles de Koch.

Après la ponction, il se produit une petite hémoptysie.

5 avril 1922 : La malade est passée dans le service de chirurgie en vue d'une intervention possible sur le poumon droit; là, des ponctions multiples ont été faites sans aucun résultat.

Puis la malade redevient apyrétique; elle tousse et crache peu, et se dit en bon état. L'opération est différée.

A l'auscultation du poumon droit, on trouve dans la fosse sous-épineuse des signes cavitaires; souffle expiratoire intense et râles gargouillés nombreux. Ces signes sont limités à la partie moyenne du poumon, on ne retrouve pas plus bas les râles qui existaient antérieurement.

A la radioscopie: même image qu'avant l'épisode aigu précédent; c'est-à-dire bande sombre transversale à contours nets.

La malade quitte le service.

Elle revient le 19 août 1922. Elle présente alors un mauvais état général avec toux et expectoration abondante.

A l'examen, on constate l'existence de signes cavitaires au sommet droit, et de râles nombreux à la base.

Rien d'anormal à gauche.

L'examen radioscopique montre une zone très sombre et très étendue occupant la plus grande partie du champ pulmonaire droit.

On institue un traitement par des injections de sérum antigangréneux.

Amélioration assez notable.

Le 5 décembre 1922 : L'état de la malade s'est amélioré. Les signes d'auscultation sont localisés de nouveau à la partie moyenne du poumon droit: souffle expiratoire à timbre tubaire et râles de toute grosseur. Rien à la base. Rien à gauche.

La malade quitte à nouveau le service, mais y revient le 4 mars 1923, présentant une dyspnée intense et de la cyanose. Elle meurt dans la journée.

Autopsie du 6 mars 1923 :

A droite: Adhérences pleurales très serrées sur toute la hauteur rendant l'extraction du poumon difficile.

A gauche: Plèvre libre, pas d'adhérences, pas de liquide.

Poumon droit : Très densifié sur la plus grande partie de son étendue. Sur la coupe, toute la partie inférieure du lobe supérieur est transformée en un tissu induré, brunâtre, sillonnée de larges bandes de sclérose, et creusée de géodes multiples dont la plus volumineuse atteint les dimensions d'une amande, les autres sont plus petites; elles sont pleines d'un pus épais, et leur paroi est tapissée par une membrane granuleuse. Le lobe inférieur est également densifié dans sa moitié supérieure, on y remarque plusieurs petite cavités à paroi assez lisse qui sont peut-être des bronchectasies? contenant du pus épais et fétide. La base est indemne. Nulle part on ne voit de lésions certainement tuberculeuses.

Poumon gauche: Un peu œdemateux sur toute son étendue; pas de lésions tuberculeuses.

Cœur petit, rien aux valvules.

Autres organes d'apparence normaux.

Conclusion. — Sclérose pulmonaire droite avec abcès multiples du lobe supérieur dans la région sus-scissurale. Les lésions empiètent un peu sur le lobe inférieur.

Chez cette malade, nous nous sommes trouvés en présence d'une pneumopathie complexe, non tuberculeuse, d'interprétation difficile.

On pouvait penser à la pleurésie interlobaire, en raison des signes cliniques suspendus (matité, souffle et râles, en arrière, dans la fosse sus-épineuse), et de l'aspect radioscopique en bande opaque transversale, avec en son milieu une image hydroaérique transitoire. Cette image s'était, par la suite, considérablement agrandie (à la suite d'injections d'un auto-vaccin), com-

me si la soi-disant pleurésie interlobaire s'était accrue; mais à deux reprises, les symptômes régressèrent, ce qui réduisit chaque fois le tableau clinique à un syndrome suspendu de condensation pulmonaire, et à une bande sombre transversale de la région scissurale.

De nombreuses ponctions exploratrices furent toutes négatives. Malgré cela, le diagnostic de pleurésie interlobaire fut envisagé et discuté avec celui d'abcès pulmonaire chronique.

Les constatations nécropsiques montrèrent qu'il s'agissait d'abcès multiples du lobe supérieur, siégeant dans la région sus-scissurale avec sclérose pulmonaire; le lobe inférieur était également atteint, mais à un degré moindre, et renfermant quelques dilatations bronchiques.

OBSERVATION III
(Docteur Roubier)

Diagnostic : *Gangrène pumonaire à évolution subaiguë. Image radioscopique hydro-aérique à la partie supérieure du champ pulmonaire droit. Traitement par la sérothérapie antigangréneuse, puis par l'autovaccinothérapie. Guérison.*

C... François, 46 ans, employé à l'O.-T.-L., entre à l'hôpital le 15 avril 1924, pour toux et essoufflement.

Antécédents héréditaires négatifs.

Personnellement, bonne santé habituelle. Le malade a séjourné aux colonies où il a contracté le paludisme. Il a fait toute la guerre sans être évacué.

L'affection actuelle a débuté il y a 10 jours par un violent

point de côté à la base droite avec frissons et élévation de la température à 40°. Un médecin appelé constate de la submatité et de l'obscurité à la base droite avec quelques râles crépitants fins, mais pas de souffle.

A l'entrée, malade dyspnéïque, toussant beaucoup et présentant une expectoration un peu rouillée.

Examen pulmonaire: A la percussion, à droite, il existe dans la fosse sus-épineuse, une zone nette de matité suspendue; au sommet et à la base, la sonorité est normale. A l'auscultation, à droite, râles sous-crépitants inspiratoires assez nombreux vers la base et dans l'aisselle; pas de souffle; au sommet, le murmure vésiculaire est diminué. En avant, sonorité normale; on entend des râles sous-crépitants peu nombreux depuis la clavicule jusqu'à la base.

Du côté gauche, sonorité et respiration normales.

Expectoration mousseuse légèrement teintée.

Température à 39°.

Le 18 avril, l'examen radioscopique montre à la partie supérieure du champ pulmonaire droit une image hydro-aérique très nette: on voit une zone opaque transversale, limitée en bas par un contour curviligne régulier, et en haut par une ligne de niveau horizontale mobile quand on secoue le sujet (fig. 3).

Le malade se plaint de fréquentes quintes de toux, suivies d'une expectoration muco-purulente légèrement fétide; à la percussion, on trouve toujours à droite une zone de matité franche dans la fosse sous-épineuse surmontée d'une zone sonore dans la fosse sus-épineuse. Il existe à ce niveau de l'obscurité respiratoire, sans souffle ni râles, mais on constate très nettement la succussion hippocratique, haut située. A la base et en avant, quelques râles sous-crépitants.

L'haleine du malade n'est pas fétide, mais les crachats le sont nettement.

Une ponction exploratrice faite en pleine zone mate, le long du bord interne de l'omoplate ramène du pus fétide, dont on retire plusieurs seringues.

Le 20 avril : Le malade passe dans le service de chirurgie. Là, on a fait plusieurs ponctions sans pouvoir retrouver la poche purulente; aucune intervention n'a été pratiquée. Le malade a, par la suite, présenté une expectoration abondante sous forme de vomique; depuis l'expectoration a diminué, elle redevient à certains moments plus abondante et la température s'élève à 38°5 ou 39°. Les crachats sont purulents, fétides, teintés de sang.

Le 10 mai: A un nouvel examen radioscopique, l'image hydro-aérique est moins nette, mais toute la partie supérieure du champ pulmonaire droit est irrégulièrement opaque.



Fig. 3

A l'examen clinique, submatité suspendue dans la fosse sous-épineuse, obscurité respiratoire sans souffle; quelques râles à la fin de l'inspiration. En avant, au sommet, submatité et quelques râles inspiratoires.

L'examen bactériologique des crachats a montré l'absence de bacilles de Koch après homogénisation et l'existence d'une flore microbienne abondante constituée surtout par des anaérobies. Les cultures aérobies donnent surtout des pneumocoques. Les cultures dans le vide permettent d'identifier les anaérobies suivantes: bacillus ramosus, bacillus funduliformis, staphylococcus parvulus. On note aussi la présence dans les crachats de nombreux micrococcus catarrhalis et staphylocoques.

Le 12 mai : Injection sous-cutanée de sérum antigangréneux (antiperfringens, 20 cmc., antivibrion, 10 cmc., antiœdématiens, 10 cmc.).

Le 14 mai: Injection de sérum semblable à la précédente. L'expectoration du malade est moins fétide. Température subfébrile.

A l'auscultation, au sommet droit, obscurité respiratoire sans souffle, léger retentissement de la toux un peu au-dessus de la pointe de l'omoplate. En avant, obscurité respiratoire, quelques râles.

Un nouvel examen radioscopique a montré la persistance de l'image hydro-aérique, mais plus difficile à voir: au-dessus d'elle le champ pulmonaire est un peu grisaillé.

Le 19 mai : Injection de sérum antigangréneux semblable aux deux précédentes.

Le 22 mai, accidents sériques, érythème prurigineux, purpura aux membres inférieurs.

On commence un traitement par les injections d'un autovaccin préparé avec les crachats du malade et contenant par centimètre cube :

Pneumocoques : 2 milliards.
Micrococcus catarrhalis : 1 milliard.
Staphylocoques: 1 milliard.

On pratique une injection sous la peau du dos, tous les deux jours, d'abord d'un demi, puis de 1 puis de 2 cmc.

Le 16 juin : On a fait une série de 10 injections d'autovaccin. Le malade n'a pas de fièvre.

L'expectoration est à peu près nulle. L'état général est bon.

A l'auscultation, on perçoit encore quelques râles discrets dans la région sus-épineuse; le murmure s'entend bien, la sonorité est normale. A la radioscopie, on ne voit plus d'image hydro-aérique, mais un léger voile vers la partie moyenne du champ pulmonaire droit (fig. IV).

Le malade part en très bon état.

Le 1er octobre: On revoit le sujet dont l'état est très bon; il ne tousse et ne crache pas. Rien d'anormal à l'auscultation.

Examen radioscopique négatif. Le malade est revu en janvier 1925; la guérison se maintient.

Au début, le tableau clinique était le suivant: constatation d'un syndrome suspendu, et d'une image hydro-aérique très nette, à localisation nettement interlobaire. Crachats fétides, abondants, et plus tard vomiques. La ponction exploratrice, pratiquée en arrière, et dans la région scissurale, ramène un pus fétide.

L'intervention est envisagée, mais ajournée par le chirurgien, dont les ponctions restent blanches.

Après un examen de crachats, qui montre une association microbienne complexe, où dominent surtout les pneumocoques et les anécrobies, un auto-vaccin est préparé. A la suite d'un traitement par injection d'auto-vaccin et de sérum antigangréneux, la symptomatologie clinique s'améliore progressivement.

L'image pyoaérique suspendue s'atténue et disparaît; le malade guérit.

Dans ce cas, il s'agissait évidemment de gangrène pulmonaire, d'après la symptomatologie clinique, et aussi de par les constatations bactériologiques qui ont montré la présence d'anaérobies dans les crachats.

Mais on peut discuter sur le siège pulmonaire ou interlobaire du foyer grangréneux. Les constatations anatomo-pathologiques manquent, le malade ayant guéri. Mais nous sommes frappés de la similitude de ce cas avec celui publié par Lemierre et Léon-Kindberg (Ann. de Méd., 1924, Obs. X), qui fut suivie d'autopsie: image hydro-aérique suspendue absolument identique, limitée en bas par une ligne horizontale occupant toute la lar-

geur transversale de l'hémithorax, au-dessus de laquelle il existe jusqu'à la partie supérieure du thorax une zone de clarté normale sans aucun bord pulmonaire décollé. D'autre part, dans le cas de Lemierre et Léon-Kindberg, comme dans le nôtre, la succession hippocratique se percevait très nettement vers le tiers supérieur de l'hémithorax.

Or, dans le cas de ces auteurs, l'autopsie fit reconnaître, contrairement à ce que l'on avait pu penser, qu'il ne s'agissait pas d'une pleurésie interlobaire, mais d'une caverne gangréneuse volumineuse, située au-dessus de la scissure interlobaire symphysée.

Nous croyons que chez notre malade, il y a des présomptions assez sérieuses pour nous permettre de conclure au diagnostic de caverne gangréneuse sus-scissurale du lobe supérieur droit.

Si cela est exact, nous ne pouvons que constater la similitude qui se trouve réalisée entre le tableau clinique présenté par notre malade, et celui de la pleurésie interlobaire, tel qu'il est classiquement décrit.

OBSERVATION IV
(Docteur Roubier)

Diagnostic: *Tuberculose pulmonaire de date ancienne avec épisode aigu datant de trois semaines.*

Pyo-pneumothorax partiel supérieur droit ou interlobaire uniquement décelable à la radioscopie, cliniquement muet. Fétidité de l'haleine et de l'expectoration. Apparition ultérieure de signes pneumoniques à la base gauche.

Présence de bacilles de Koch dans les crachats.

Autopsie : *Pas de pneumothorax.*

Tuberculose fibreuse dense du lobe supérieur droit avec vaste caverne.

Pneumonie caséeuse massive du lobe inférieur gauche, caverne à parois gangréneuses à l'extrême base.

Il s'agit d'un homme de 44 ans, entré le 11 janvier 1922, ne présentant aucun antécédent héréditaire ou personnel digne d'être rapporté, mais toussant les hivers depuis de nombreuses années. L'épisode aigu qui l'amène dans le service date de trois semaines; depuis ce moment, toux fréquente, expectoration abondante et fétide. A l'entrée, malade abattu, cachectique, présentant de la fétidité de l'haleine.

Aux poumons, on constate : 1° A gauche, des signes d'infiltration fibro-caséeuse du lobe supérieur (râles humides nombreux dans toute la moitié supérieure).

2° A droite, au sommet, une respiration rude et obscure avec quelques râles humides peu nombreux après la toux. Les crachats contiennent des bacilles de Koch assez rares.

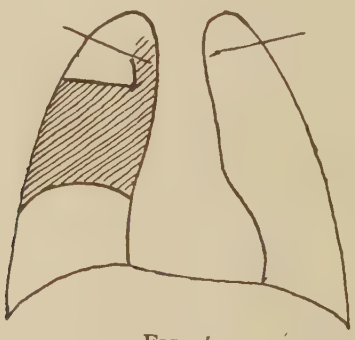

Fig. 4

L'examen radioscopique montre : 1° A gauche, de nombreuses pommelures dans tout le champ pulmonaire.

2° A droite, une image hydro-aérique faisant penser à un pyo-pneumothorax partiel supérieur ou interlobaire avec ligne de niveau horizontale mobile, siégeant environ à deux

travers de doigt au-dessous de la clavicule; au-dessus d'elle zone très claire, aérique; au-dessous d'elle, zone opaque occupant toute la partie moyenne du champ pulmonaire.

Cette poche hydro-aérique est postérieure parce qu'elle est plus petite et plus visible quand on examine le malade de dos.

Cliniquement, à ce sommet droit, il existe en arrière de la submatité, de l'exagération des vibrations, de la diminution du murmure, quelques râles lointains et peu nombreux, mais pas de souffle, pas de succussion, pas de retentissement de la toux. Sous la clavicule, le murmure s'entend bien, la sonorité est normale; il en est de même dans l'aisselle. L'haleine du malade est toujours fétide, l'expectoration muco-purulente l'est moins.

On fait une ponction exploratrice au sommet droit en arrière le long du bord interne de l'omoplate (après repérage de la cavité hydro-aérique sous l'écran); on ne retire qu'un peu de sang.

Le malade n'a jamais eu de point de côté à droite, c'est du côté gauche qu'il se plaint. La fièvre est continue aux environs de 39°.

La cachexie a progressé rapidement et le malade est décédé le 1er février dans le marasme.

Les derniers jours de la vie, on a perçu à la base gauche un souffle tubaire aux deux temps et des râles fins.

Autopsie le 3 février 1922 :

A droite: Pas de pneumothorax, adhérences serrées au sommet, base libre. Le lobe supérieur du poumon droit est transformé en un bloc dense et contient en son milieu une vaste caverne du volume d'un œuf, plus rapprochée de la partie antérieure de ce lobe et envoyant un prolongement atteignant en bas le plancher interlobaire. Cette caverne de date certainement ancienne, parce qu'entourée d'un tissu scléreux dense avec de nombreuses travées fibreuses contient un liquide purulent abondant, ses parois sont lisses. Le cathétérisme de la bronche supérieure droite montre que cette bronche est

coudée, tortueuse, et ne communique pas librement avec la partie inférieure de la caverne. Le lobe inférieur droit contient plusieurs noyaux récents de broncho-pneumonie tuberculeuse.

A gauche : Le sommet est scléreux et renferme de nombreuses travées fibreuses entre lesquelles on voit des tubercules anciens dont plusieurs sont calcifiés.

Le lobe inférieur est le siège d'une hépatisation totale; l'aspect est celui de la penumonie caséeuse; à l'extrême base, au-dessus du diaphragme, il existe une caverne du volume d'un œuf, contenant un pus fétide et autour de laquelle le parenchyme a un aspect gangréneux; c'est de cette cavité que provenaient les crachats fétides du malade.

Rien de spécial à signaler du côté des autres organes.

Chez ce malade, que l'on savait pertinemment être tuberculeux (bacilles de Koch dans les crachats), le diagnostic de pyo-pneumothorax partiel supérieur, ou interlobaire droit, avait été envisagé. Il apparaissait, d'autre part, vraisemblable d'en admettre l'origine tuberculeuse. Cliniquement muet, ce pyo-pneumothorax n'était dévoilé que par l'examen radioscopique, qui montrait une belle image hydroaérique suspendue. On ne trouvait pas le signe donné comme caractéristique de la caverne: le retentissement concentrique à la toux, et le niveau liquide se montrait constant à plusieurs examens successifs, tandis qu'il est ordinairement variable dans les cavernes. L'expectoration fétide semblait provenir de ce soi-disant épanchement interlobaire.

L'autopsie montra qu'il s'agissait en réalité d'une grande caverne du lobe supérieur, avec bronche afférente obstruée, ce qui expliquait la rétention de pus à l'intérieur de la cavité.

Quant à l'expectoration fétide, elle provenait d'un foyer gangréneux récent de la base gauche.

L'image radiologique du pyo-pneumothorax interlobaire était dans ce cas absolument simulée par une caverne tuberculeuse du lobe supérieur, avec niveau liquide.

OBSERVATION V
(Docteur Roubier)

I. Pleurésie séro-fibrineuse de la base droite.

II. Pleurésie droite récidivante sèche puis séro-fibrineuse. Apparition ultérieure d'un souffle amphorique à droite. Image radioscopique de pyo-pneumothorax partiel supérieur où interlobaire droit. Expectoration, abondante, fétide, sans bacilles de Koch. Cachexie progressive avec fièvre constante, albuminurie, hippocratisme digital.

Autopsie :

Vaste caverne du lobe supérieur droit.

Densification massive du lobe inférieur droit, avec nombreux tubercules ramollis d'aspect gangréneux.

Œdème du poumon gauche qui ne renferme que quelques tubercules dans la languette antérieure.

Homme de 63 ans, manœuvre, ancien paludéen du Sud-Oranais, sans autres antécédents dignes d'être signalés; fit un premier séjour dans le service du 13 janvier au 24 mars 1922, pour pleurésie séro-fibrineuse de la base droite (liquide citrin à formule lymphocytaire) qui guérit sans incidents.

Le malade revint dans le service le 29 septembre 1922, se plaignant d'un point de côté assez violent au niveau de son ancienne pleurésie. A la base droite, on retrouve des frottements pleuraux et les jours suivants des signes d'épanche-



Le 3 mars, persistance d'une fièvre très irrégulière, cachexie à marche rapide. L'expectoration est toujours très abondante, muco-purulente, très fétide. Dans les crachats, pas de bacilles de Koch, ni à l'examen direct, ni après homogénéisation, mais flore microbienne très riche (nombreux streptocoques et pneumocoques, assez nombreux catarrhalis, rares staphylocoques).

A droite, matité en arrière dans le tiers inférieur et en avant dans les 3e et 4e espaces intercostaux, au-dessus, zone submate. A l'auscultation, silence respiratoire sur toute la hauteur en arrière avec foyer de râles sous-crépitants à la base; en avant, on entend du haut en bas le souffle amphorique intense déjà signalé, sans râles.

A gauche, murmure normal partout.

L'hémithorax droit est plutôt rétracté dans son ensemble.

Un nouvel examen radioscopique a montré la même image que précédemment; toutefois, la ligne de niveau horizontale semble moins mobile; et d'autre part, la zone d'opacité descend en bas jusqu'au diaphragme dont le contour est invisible.

Nouvelle ponction exploratrice en avant (après repérage sous l'écran); négative.

Ultérieurement, le malade s'est cachectisé rapidement, présentant de l'albuminurie, de la diarrhée, de l'hippocratisme digital. Quant aux signes d'auscultation du poumon droit, ils sont restés sans changement. Décès le 17 mai.

Autopsie (le 18 mai). — A droite, symphyse pleurale totale très serrée, de haut en bas, pas de pneumothorax. Sur la coupe du poumon droit, vaste caverne occupant la totalité du lobe supérieur, à parois anfractueuses, à moitié pleine d'un pus épais et fétide. Le lobe inférieur est transformé en un bloc dense contenant de nombreuses cavernules à contours serpigineux, remplies d'une bouillie blanc jaunâtre, fétide. L'aspect macroscopique est celui de lésions tuberculeuses ramollies associées à la gangrène.

A gauche : Pas d'adhérences, ni de liquide. Le poumon gauche est le siège d'un œdème intense, pas de lésions tuber-

culeuses sur la coupe ordinaire, mais dans la languette antérieure, on trouve plusieurs petits tubercules crus; cette languette est en outre très emphysémateuse.

Par ailleurs, le cœur présente une péricardite sèche avec nombreux exsudats fibrineux; athérome de l'aorte sans lésions d'apparence syphilitique; foie et reins un peu congestionnés, pas d'ulcérations intestinales.

Examens histologiques de plusieurs fragments du poumon droit (Docteur Bouchut) : Sur le premier fragment on voit des nappes caséeuses bien limitées dans un tissu pulmonaire en voie de sclérose et riche en néo-formations alvéolaires à épithélium cubique. Sur un deuxième fragment, nappes caséeuses plus récentes avec nombreuses cellules géantes et nodules tuberculeuses typiques.

Il s'agit certainement de tuberculose, mais étant donné l'abondance des néoformations alvéolaires, il se peut que cette tuberculose ait évolué sur un poumon syphilitique.

Voici un malade dont l'observation est à rapprocher de la précédente (Ob. IV). Ici aussi, c'était l'écran qui montrait une image hydro-aérique faisant penser à un pyo-pneumothorax interlobaire. Hypothèse d'autant plus raisonnable que l'affection était survenue brusquement (point de côté, fièvre, expectoration fétide), chez un malade convalescent de pleurésie. Quelques jours plus tard, apparaissait une expectoration abondante et fétide simulant parfaitement la vomique. Pas de bacilles de Koch dans les crachats. Les ponctions exploratrices restaient par contre négatives.

L'autopsie, comme dans l'observation précédente, montra qu'il s'agissait d'une vaste caverne occupant tout le lobe supérieur. La nature tuberculeuse de l'affection fut affirmée par l'examen histologique.

OBSERVATION VI

(Docteur Roubier)

Diagnostic. Tuberculose pulmonaire, image hydro-aérique suspendue à la partie supérieure du champ pulmonaire droit sans signes d'auscultation.

Vaste caverne muette probable.

Infiltration du poumon gauche.

Asthénie extrême.

S..., homme de 45 ans, revendeur, entré dans le service le 11 mai 1922, décédé le 13 janvier 1924. Rien à signaler dans les antécédents héréditaires et personnels, sinon une hémiplégie infantile droite (peut-être congénitale) dont il persiste des séquelles. En novembre 1921, le malade contracte la grippe et reste au lit 2 mois; il s'en relève péniblement et garde de l'asthénie et une toux persistante.

A l'entrée, on constate des signes pulmonaires nets, mais non aussi marqués que le laisserait supposer l'état cachectique du malade. Aux deux sommets, la sonorité n'est pas modifiée, on perçoit des râles humides un peu plus nombreux en avant et à gauche; pas de souffle, pas de signes cavitaires. Rien au cœur.

L'examen radioscopique montre, à la partie supérieure du champ pulmonaire droit une image radioscopique assez curieuse faisant penser à une grande caverne: on voit une bande sombre transversale à concavité supérieure, formant une sorte de cupule dans le fond de laquelle il existe un peu de liquide avec flot très net quand on secoue le malade (fig. 8). Cette bande sombre s'élève au moment de la toux. Le reste du poumon a un aspect emphysémateux avec de nombreuses travées.

Le malade a peu de fièvre. Les crachats peu abondants contiennent de nombreux bacilles de Koch.

Cliniquement, il n'existe aucun signe de caverne au sommet droit : La sonorité est normale, ou plutôt un peu exagéré par rapport au côté opposé, les vibrations sont plus faibles qu'à

Fig. 6

gauche, le murmure est diminué avec quelques râles sous-crépitants sous la clavicule, mais ces râles n'ont aucun timbre particulier; pas de souffle, pas de retentissement de la voix et de la toux.

Les râles sont plus nombreux sous la clavicule gauche.

Le malade a été examiné à de nombreuses reprises.

La radioscopie a toujours montré au sommet droit la même image, mais le niveau liquide étant variable suivant les examens; très net à certains moments, il devenait plus discutable à d'autres et on était obligé de faire incliner fortement le malade à droite ou à gauche pour constater qu'il existait, à la partie la plus déclive de cette immense cavité du liquide en petite quantité.

Jamais cliniquement on n'a perçu de signes cavitaires.

Le malade très asthénique et cachectique est décédé le 13 janvier dernier.

L'autopsie révéla l'existence d'une vaste caverne, à moitié pleine de pus épais, occupant la totalité du lobe supérieur droit, et allant en bas jusqu'à la scissure interlobaire symphysée. Les parois qui sont constituées par la plèvre viscérale épaissie (car il y n'y a autour d'elle aucune trace de paren-

chyme pulmonaire reconnaissable) sont assez lisses et régulières.

En disséquant la bronche afférente, on s'aperçoit que celle-ci, avant son arrivée dans la caverne, est aplatie, sclérosée, impossible à cathétériser; son point d'abouchement est situé au-dessus de la partie la plus déclive de la cavité.

La languette antérieure et tout le lobe inférieure sont emphysémateux sans lésions tuberculeuses macroscopiques. Le lobe supérieur du poumon opposé (gauche) renferme deux cavernes de petit volume, pleines de pus.

Broncho-pneumonie du lobe inférieur gauche.

Rien de spécial aux autres organes.

Chez ce tuberculeux, on constatait à la radioscopie, une belle image hydro-aérique localisée au tiers supérieur du poumon droit. On pouvait penser soit à un pyo-pneumothorax partiel ou interlobaire, soit à une vaste caverne tuberculeuse avec niveau liquide.

C'est plutôt vers le diagnostic de caverne que l'on s'oriente, à cause de la variabilité de l'image liquidienne d'un jour à l'autre, et à cause également de l'absence de bord pulmonaire décollé nettement visible.

L'autopsie fut confirmative; il s'agissait bien d'une vaste caverne avec image hydro-aérique.

OBSERVATION VII

Diagnostic : *Bacillose pulmonaire.*

Caverne volumineuse du lobe supérieur droit (avec niveau liquide à la radioscopie, donnant une image hydro-aérique typique).

Pneumothorax aigu spontané gauche.

Autopsie *confirmative.*

V., 16 ans. Rien à relever dans les antécédents du malade. Il s'est mis à tousser et à cracher à partir de fin janvier 1927.

Actuellement : Toux, expectoration muco-purulente, sueurs nocturnes, amaigrissement, peu de fièvre. Présence de bacilles de Koch dans les crachats.

A l'examen : Signes cavitaires des plus nets, au sommet droit et prédominants en avant dans la région sous-claviculaire.

A gauche : Quelques râles de bronchite.

L'examen radioscopique a montré une image assez curieuse.

1° A droite : Opacité très dense du lobe supérieur, limite inférieure très nette et dans cette zone opaque, on voit une belle image hydro-aérique avec un niveau liquide très net.

2° A gauche : Décollement pulmonaire très net, portant sur le tiers supérieur environ (fig. 7).

Fig. 7

A un examen ultérieur, ce décollement a disparu à gauche, mais l'image hydro-aérique persiste à droite.

Le 7 mars 1927 : Apparition brusque d'un pneumothorax à gauche.

Le 9 mars 1927 : Décès.

Autopsie du 11 mai 1927 :

A gauche : Il existe un pneumothorax total purement gazeux.

A droite : Adhérences serrées de la moitié supérieure, base libre. Dans le lobe supérieur, vaste caverne pleine de pus, à parois assez régulières et dont un prolongement inférieur va jusqu'à la scissure. Ce qui reste du lobe supérieur est constitué par un tissu très dense, anthracosique, fibreux. Le lobe inférieur ne présente aucune altération notable.

Dans ce cas également, l'ensemble de la symptomatologie: signes cavitaires classiques au-dessous du sommet, image pyo-aérique suspendue de la région scissurale, présence de bacilles de Koch dans les crachats, autorisait deux diagnostics: pyo-pneumothorax tuberculeux interlobaire de Sabourin, et caverne tuberculeuse du lobe inférieur avec niveau liquide.

Là encore, l'autopsie montra qu'il s'agissait d'une caverne.

2° Pleurésies interlobaires

Nous relatons ici deux cas de pleurésies interlobaires avec épanchement purulent, qui ont été contrôlées a l'autopsie.

OBSERVATION VIII
(M. Roubier et Mlle Guillemin)

Sur une image thoracique hydro-aérique d'interprétation difficile localisée à la partie moyenne du champ pulmonaire gauche.

Perception de signes cavitaires à gauche en arrière, vers le milieu du thorax.

Pyo-pneumothorax interlobaire ou caverne ?

Autopsie : *Coexistence d'un pyo-pneumothorax interlobaire et d'un abcès du poumon sous-jacent.*

Il s'agit d'un malade de 43 ans, entré le 9 février 1927 à Saint-Pothin, pour point de côté gauche et toux. Sans autres maladies antérieures que du paludisme et une dysente rie contractées en Albanie, en 1918, il déclare pourtant présenter des bronchites répétées. Le point de côté, la toux et l'expectoration semblent remonter à une vingtaine de jours; la température oscille entre 37° et 38°.

A l'examen, on note à gauche et en arrière, dans toute la région moyenne, un souffle caverneux intense avec des râles gargouillés et à la base de nombreux râles humides confluents.

Le lobe supérieur ne semble pas indemne, on y perçoit aussi quelques râles. Du côté opposé, râles de bronchite et quelques râles humides en avant sous la clavicule.

Un examen radioscopique révèle une image hydro-aérique, supsendue au milieu du champ pulmonaire gauche avec un

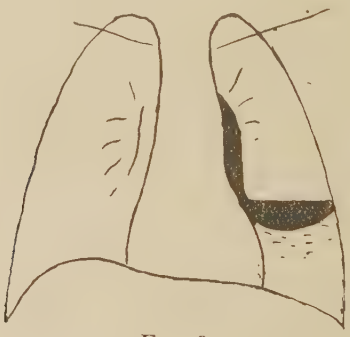

Fig. 8

niveau liquide très net; image limitée en bas par un contour arrondi; en haut, les contours de la poche ne sont pas visibles, mais il est certain qu'elle ne va pas jusqu'à la partie supérieure de l'hémithorax parce que dans la région sous-claviculaire, on voit les trabéculations des bronches (fig. 8).

Les crachats envoyés au laboratoire ne contiennent pas de bacilles de Koch; l'expectoration n'est, du reste, pas très abondante.

La courbe thermique, au bout d'une semaine, se met à décrire de grandes oscillations. A un examen complet du malade, on note, outre les doigts hippocratiques, une atrophie de l'éminence thénar à gauche. De plus, on ne perçoit pas le pouls radial gauche.

La malade attire en outre l'attention sur son membre inférieur droit dont il souffre depuis quelques heures et qui apparaît un peu cyanosé par rapport à l'autre; il existe du refroidissement au niveau de la jambe et du tiers inférieur de la cuisse, on ne perçoit pas les battements de l'artère poplitée, ni ceux de la tibiale postérieure; les battements de la fémorale sont perceptibles, et la palpation de l'artère est douloureuse. On conclut à une oblitération artérielle, et l'exploration au Pachon confirme ce diagnostic: pas d'oscillations au tiers inférieur de la cuisse droite, oscillations faibles au tiers supérieur à partir de 5. De même, à l'avant-bras gauche, pas d'oscillations; au bras droit, oscillations à partir de 12; au bras droit, oscillations à partir de 12; au bras gauche, oscillations à partir de 9.

L'examen du cœur montre l'existence, le long du bord gauche du sternum d'un double bruit assez lointain, systolique et diastolique, qui a plutôt les caractères d'un double souffle que celui d'un frottement péricardique; il n'y a pas d'arythmie.

La recherche des amibes dans les fèces est négative.

La réaction de Wassermann est très positive.

Le 1er mars, le malade meurt, sans phénomènes nouveaux.

En résumé : Paludisme et dysenterie anciens. Bronchite chronique. Signes cavitaires à gauche et en arrière, à la partie moyenne. Image pyo-aérique suspendue au milieu du champ pulmonaire gauche: vaste caverne ou pyo-pneumothorax interlobaire?

Oblitération de l'artère fémorale droite et de l'artère radiale gauche.

Double souffle de la base du cœur.

Endocardite infectieuse avec embolies?

Autopsie :

Poumon gauche : Il existe des adhérences pleurales localisées au sommet et à la partie moyenne en arrière, près de la colonne; la base est libre, il n'y a pas de liquide. Sur la coupe du poumon, le lobe supérieur est normal. Dans la scissure interlobaire, il existe une cavité du volume d'une mandarine dont les parois tapissées de fausses membranes puriformes, sont affaissées (probablement le liquide qu'elle contenait s'est échappé au moment de l'extraction du poumon). Au-dessous de cette cavité, qui est bien nettement scissurale, la partie supérieure du lobe inférieur est très densifié et, dans la zone hépatisé qui a la forme d'un triangle à base périphérique, il existe une cavité du volume d'une noix, à parois irrégulières déchiquetées et contenant des exsudats purulents. Tout autour de cette cavité (qui est certainement un abcès), le parenchyme pulmonaire contient des ilots purulents et de petits abcès miliaires (que l'on pourrait prendre pour des tubercules en certains endroits); il est prélevé des fragments pour l'examen histologique. La partie inférieure du lobe est normale.

Poumon droit : Il existe des adhérences assez lâches sur toute la hauteur. Sur la coupe, le lobe supérieur est le siège d'une sclérose manifeste avec de nombreuses travées blanchâtres, fibreuses, sillonnant tout le lobe; les bronches entourées d'une gangue scléreuse, ont leurs parois manifestement épaissies et elles sont dilatées. On ne voit pas, à ce niveau, de tubercules anciens ni récents. Le lobe inférieure est d'aspect normal.

Au cœur : Il n'existe rien d'anormal du côté du péricarde. Sur les valvules sigmoïdes aortiques, plusieurs grosses végétations molles d'aspect framboisé; ces végétations d'endocardite infectieuse récente siègent sur le bord libre et la face axiale de deux des valvules; une seule des trois a conservé sa

forme normale. Sur les deux valves de la mitrale, on remarque également plusieurs petites végétations mais bien moins volumineuses.

L'aorte, sur toute son étendue, présente d'assez nombreuses plaques blanchâtres légèrement surélevées, prédominantes au niveau des orifices vasculaires (ceux-ci pourtant ne sont pas oblitérés). Peut-être s'agit-il de plaques gélatiniformes?

Le foie est un peu congestionné, sans autres lésions.

La rate, très adhérente, difficile à libérer à cause d'une périsplénite intense, est un peu grosse, molle, diffluente sans infarctus.

Les reins sont d'aspect normal, se décapsulant bien.

A signaler seulement sur la face antérieure de l'un d'eux la présence d'une cicatrice déprimée, assez profonde et qui est vraisemblablement un infarctus.

Les capsules surrénales sont normales.

L'artère fémorale est oblitérée dans toute sa longueur par un caillot adhérent aux parois; celles-ci paraissent épaissies et l'endartère, de coloration rougeâtre, a un aspect dépoli.

L'artère radiale est oblitérée au-dessous du pli du coude par un caillot adhérent sur une longueur de 2 à 3 cm, seulement.

Examens histologiques (laboratoire d'anatomie pathologique de la Faculté) :

1° *Aorte:* athérome banal;

2° *Artère fémorale:* pas de lésions intenses de la paroi, pas d'artérite oblitérante: il s'agit d'une oblitération par embolie;

3° *Lobe supérieur droit :* on voit une grosse bronche altérée, avec, à l'intérieur des formations cartilagineuses, un tissu néoformé riche en vaisseaux, et qui supporte en surface un épithélium de revêtement cubique, qui est par places desquamé et remplacé par un tissu de granulation. Cet aspect ressemble, par certains côtés, à celui des dilatations bronchiques syphilitiques, mais on ne saurait l'affirmer sur cette préparation.

4° *Lobe inférieur gauche:* le fragment montre une plèvre très enflammée, infiltrée de nombreuses cellules soit lymphocytaires, soit polynucléaires. Au-dessous d'elle, existe un processus aigu pneumonique récent, tout à fait caractéristique. D'autre part, on voit, en certains endroits, des nappes caséeuses donnant l'impression de formations tuberculeuses et au niveau desquelles on trouve des ilots de polynucléaires, comme s'il y avait une infection secondaire.

Il s'agit d'un processus aigu, greffé sur un processus plus ancien, qui est peut-être tuberculeux; rien ne permet d'affirmer la syphilis pulmonaire.

Cette observation est intéresante à de nombreux points de vue. Il s'agit d'un sujet présentant une endocardite infectieuse, avec des oblitérations artérielles multiples, d'origine embolique, mais ce seront surtout les signes cliniques et radioscopiques constatés au niveau de l'appareil pleuro-pulmonaire qui retiendront notre attention.

A l'auscultation des poumons, on constate à gauche et en arrière, à la partie moyenne de l'hémithorax, des signes cavitaires très nets (souffle, gargouillement); leur constatation chez un individu très amaigri, vieux tourneur, présentant de la fièvre, pouvait faire penser à la tuberculose, et ce fut le diagnostic d'abord porté. Mais l'examen radioscopique révéla l'existence à gauche d'une belle image hydroaérique suspendue au milieu de l'hémithorax (fig. 8); il existait donc une poche aéro-liquidienne contenant une assez notable quantité de liquide, avec un niveau supérieur horizontal et très mobile par la succession. Le contour inférieur de la poche liquidienne était très visible sous la forme d'une

courbe à concavité supérieure; mais le contour supérieur de la poche gazeuse était invisible. Cette poche ne remontait certainement pas jusqu'à la partie supérieure du thorax, puisque dans toute la région sous-claviculaire, on voyait très nettement sur le cliché les arborisations bronchiques (d'ailleurs à l'auscultation, on entendait le murmure vésiculaire au sommet, en arrière et en avant). Mais il était difficile de dire à quelle hauteur remontait la poche, et quelle que soit la position du malade sous l'écran, jamais on ne put voir distinctement de contour supérieur.

A quoi pourrait-on penser en présence de cette image ?A un pyo-pneumothorax tuberculeux?, mais alors partiel, enkysté; la grande cavité pleurale n'était pas intéressée, car on ne voyait pas de décollement pulmonaire; à une vaste caverne tuberculeuse avec niveau liquide?

Le diagnostic entre les cavernes tuberculeuses avec image pyoaérique et les pyo-pneumothorax partiels est souvent des plus difficiles, de par les seules constatations radiologiques. Dans de semblables cavernes, la quantité de liquide n'est jamais très considérable et elle varie d'un jour à l'autre. Dans le cas que nous rapportons, la quantité du liquide semblait assez importante et ne variait guère d'un examen à l'autre: cette constatation était plutôt en faveur d'un pyo-pneumothorax. Mais, par contre, les signes d'auscultation étaient ceux d'une caverne (souffle caverneux, gargouillement).

Un examen plus complet du malade fit constater l'absence de bacilles de Koch dans les crachats et l'existence d'une réaction de Wassermann très positive. Dès

lors, on pouvait penser à une bronchectasie géante, à symptomatologie pyoaérique, comme Dévé (Normandie Médicale, 1914) en a rapporté un exemple.

L'hypothèse de foyer gangréneux, hydroaérique, pulmonaire ou pleural, était éliminé du fait de l'absence complète de toute fétidité de l'haleine et de l'expectoration.

Le malade était un ancien dysentérique; on put penser à un moment à un abcès amibien du poumon; l'examen des crachats, à ce point de vue, fut négatif. Il pouvait s'agir d'un abcès pulmonaire (pneumococcique) ou d'une pleurésie interlobaire ouverte dans les bronches. Dans l'histoire du malade, vieux tousseur, il y avait un épisode subaigu récent, remontant à une vingtaine de jours (point de côté, frissons, etc.). S'agissait-il d'une pneumonie, compliquée d'une part d'empyème interlobaire, d'autre part d'endocardite infectieuse avec embolies? En interrogeant le malade avec soin, on ne retrouva rien dans son histoire qui pût rappeler une vomique.

L'autopsie vint nous révéler la solution du problème; encore, même après les constatations anatomo-pathologiques, l'interprétation de la symptomatologie reste-t-elle discutable à certains points de vue. Il existait du côté gauche:

a) Une cavité interlobaire du volume d'une petite orange, tapissée de fausses membranes, mais ne contenant pas de pus (celui-ci s'est peut-être échappé au moment de l'extraction du poumon);

b) Au-dessous d'elle, un bloc pulmonaire hépatisé,

de forme triangulaire, avec en son milieu un abcès du volume d'une noix.

En somme, il y a coexistence d'une pleurésie interlobaire et d'un abcès du poumon. Il ne paraît pas douteux que l'image hydroaérique ait été produite par la poche interlobaire (l'abcès du poumon est trop petit pour avoir donné une semblable image).

Quant aux signes d'auscultation perçus en arrière (signes cavitaires), il est vraisemblable qu'ils prenaient naissance dans le tissu pulmonaire hépatisé et abcédé situé au-dessous de la poche scissurale.

Cette observation est la seule de la collection du service d'affections respiratoires du Docteur Roubier (plus de 1250 autopsies) où l'on ait trouvé une pleurésie interlobaire à l'autopsie.

OBSERVATION IX
(Docteur Palasse)

Abcès pulmonaire et pleurésie interlobaire.

Il s'agit d'un malade de 51 ans, entré dans le service du Docteur Pallasse, le 7 janvier 1929, pour phénomènes pulmonaires aigus.

Rien à signaler dans ses antécédents.

Jusqu'à la guerre de 1914, le malade avait eu une bonne santé, mais il avait contracté depuis lors une bronchite chronique qui réapparaissait tous les hivers.

C'est seulement le 8 décembre dernier qu'ont débuté les symptômes pulmonaires aigus; ceux-ci ont été précédés pendant quelques jours de céphalée avec malaise général, puis, brusquement, apparurent un frisson violent avec claquement

de dents, une température voisine de 40°, et un point de côté à la base droite; toux légère, expectoration peu abondante.

Au bout d'une dizaine de jours, la fièvre était tombée, mais le point de côté ainsi que les accès de toux avaient persisté, tandis que l'expectoration était muco-purulente et vaguement fétide.

Le 5 janvier, le malade est pris d'un point de côté, tousse, et son expectoration devient franchement purulente.

Il se fait alors hospitaliser.

Le 7 janvier, le malade est amaigri, son état général est médiocre, dyspnée assez marquée; il tousse fréquemment; son expectoration purulente est abondante et très fétide.

L'examen pulmonaire montre qu'il existe de la matité en arrière, à la partie moyenne du poumon droit, à ce niveau les vibrations semblent plutôt augmentées; à l'auscultation, on y perçoit des râles sous-crépitants peu nombreux d'ailleurs, tandis qu'au niveau de l'aisselle et en avant, on entend de petits bruits superficiels qui ressemblent à des frottements pleuraux.

Rien à signaler au poumon gauche.

Rien au cœur.

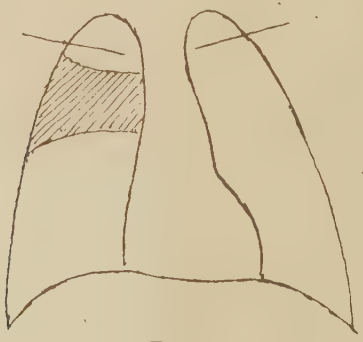

Fig. 9

A la radioscopie, on voit (fig. 9) un sommet droit un peu gris, et surtout une ombre floue étendue à toute la partie moyenne du poumon droit, barrant le poumon, mais laissant

la partie inférieure de celui-ci absolument claire. Immobilité presque complète de l'hémi-diaphragme droit.

A l'examen des crachats, il n'y a pas de bacilles de Koch, mais quelques pneumocoques.

Quelques jours après, le malade eut plusieurs crachats brunâtres, même franchement noirâtres, et toujours très fétides, faisant penser à une petite hémoptysie. Le lendemain ces crachats se répétèrent et l'on pratiqua dans la zone de matité et d'obscurité radioscopique, à la hauteur du 5e espace intercostal droit, en dedans du bord interne de l'omoplate, une ponction pleurale exploratrice qui retire 20 cmc. d'un liquide noirâtre, extrêmement fétide, ayant un peu l'aspect du pus chocolat de certains abcès hépatiques amibiens, et ressemblent tout à fait aux crachats actuels du malade.

On se décide à intervenir. Le Docteur Santy incise à l'endroit où l'on avait ponctionné le malade et ouvre une cavité à parois lisses qui était remplie de pus brunâtre à odeur putride et qui semblait correspondre à la cavité pleurale interlobaire. Cette poche est drainée et on termine l'opération aussi rapidement que possible.

Après une phase d'amélioration assez nette dans les signes fonctionnels et généraux durant plus d'une semaine, on assista bientôt à la reprise de la température et des phénomènes dyspnéiques. L'expectoration d'ailleurs n'avait pas été tarie et était toujours fétide. Le malade décéda le 30 janvier 1929.

A l'autopsie : On trouve tout d'abord une symphyse pleurale; la plèvre est difficile à décoller, à la partie supérieure du poumon droit; nombreux exsudats fibrineux jaunâtres sur une grande étendue des feuillets pleuraux. A la partie moyenne et à la base de l'hémithorax droit, on note un petit épanchement séro-fibrineux de la grande cavité. On constate que la poche purulente ouverte chirurgicalement est constituée par une cavité de la grosseur d'une mandarine, à parois lisses; elle est située dans la scissure comprise entre le lobe supérieur gauche et le sommet du lobe inférieur, à la

partie postérieure et supérieure du poumon à 8 cm. environ de son sommet. Cette cavité est tout à fait superficielle et l'abcès, avant d'être ouvert, ne devait être séparé de la grande cavité pleurale que par les lèvres accolées de la scissure; il est certainement interlobaire car sur la coupe verticale du poumon, passant par l'empyème, on ne retrouve pas la scissure ni au-dessus, ni au-dessous de lui.

Dans la profondeur, la pleurésie interlobaire ne s'étend pas, et à 3 cm. de la surface du poumon on retrouve derrière l'empyème la scissure interlobaire symphysée.

Le lobe inférieur est hépatisé surtout dans la partie avoisinant la scissure où il y a plusieurs petits abcès intra-pulmonaires de la grosseur d'une noisette situés au sein du tissu hépatisé et contenant un peu de pus inutile. Un d'entre eux plus volumineux que les autres communique par un pertuis très net avec la poche interlobaire drainée à l'intervention. Il existe également un petit abcès dans le lobe supérieur au voisinage de la scissure.

Rien au poumon gauche.

Dans le péricarde, liquide louche en assez petite quantité avec exsudats.

Rien à signaler aux autres organes.

Cette observation est intéressante à plusieurs points de vue. Le malade souffrait de bronchite chronique depuis la guerre. Peut-être a-t-il été gazé? Rappelons, à ce sujet que les constatations d'abcès du poumon ont été fréquentes chez les anciens gazés de guerre. L'affection qui l'amène à l'hôpital a débuté brusquement; point de côté, température à 40°. On ne retrouve pas de vomique massive, mais 15 jours après le début, l'expectoration devenait purulente et fétide; 1 mois après le début eut lieu une poussée pulmonaire aiguë, l'expectoration de-

vint alors nettement putride. Dans la suite, le malade présenta quelques crachats sanguinolents.

Au point de vue physique, les signes localisés à la partie moyenne du poumon sont très frustes : pas de modification de la sonorité, quelques râles, pas de signes cavitaires. Bouveret, dans son « Traité sur l'empyème » (page 582), avait signalé ce fait : « La vomique, dit-il, ne modifie pas toujours les signes d'auscultation et de percussion. Même après une notable expectoration purulente, on ne constate encore que des râles de bronchite ».

La radioscopie n'a montré qu'une ombre floue, homogène, barrant la partie moyenne du poumon droit. Pas d'image pyo-aérique.

La tuberculose était éliminée, à cause de l'absence de bacilles de Koch, de l'allure clinique et de localisation franchement unilatérale. La ponction positive, les signes fonctionnels et généraux (fièvre, expectoration, dyspnée, amaigrissement), montraient qu'il y avait une suppuration intra-thoracique. En l'absence de signes physiques presque nuls, seule la radioscopie nous permettait de discuter les deux diagnostics possibles : pleurésie interlobaire et abcès du poumon. Les deux maladies peuvent se traduire aux rayons X par une ombre en bande sans image pyo-aérique. Chez notre malade, les deux affections coexistaient, et ni la pleurésie interlobaire, ni surtout les abcès pulmonaires n'étaient suffisamment importants pour donner une image avec ligne de niveau. La symphyse scissurale et la congestion pulmonaire juxta-scissurale contribuaient également à donner l'image radioscopique observée.

Remarquons qu'un abcès pulmonaire *juxta-scissura* communiquait avec l'épanchement interlobaire. Après le drainage, l'amélioration fut de courte durée; le pronostic de l'affection dépendait des abcès pulmonaires.

En résumé, chez ce malade, la pleurésie interlobaire ne s'est manifestée ni par des signes cavitaires, ni par une image hydro-aérique, mais par une ombre floue de la partie moyenne du poumon et par quelques râles de bronchite.

CHAPITRE [illegible]

Quelques déductions anatomo-cliniques

[illegible]

Laënnec lui-même, qui déclarait que l'abcès du poumon était chose rare, répondant à une critique qui lui était faite par Crichton, médecin de l'Empereur de Russie, disait que la fréquence des abcès du poumon doit varier suivant les pays et les années, et cite un exemple qu'il a observé (Auscultation médiate, 2e édition, T. , page 406) : « Il en faut conclure dit-il, ou que les péripneumonies partielles sont plus communes dans le nord de l'Europe, ou que les observations dont il s'agit ont été faites pendant une constitution médicale où il y en avait beaucoup. J'en ai observé moi-même un cas de ce genre. Dans le courant de l'année 1823, j'ai rencontré plus de vingt péripneumonie partielles qui se sont terminées par des abcès du poumon. »

Sans parler des auteurs anglo-saxons qui de tous temps ont décrit de nombreux cas d'abcès du poumon (Graves et Stokes, 1840 ; et depuis Chevalier-Jackson, Eggers, Harrington, Marietta, Williams), les auteurs français en ont observé de nombreux exemples : Clerc et Ramond (13 cas) ; Marchand (72 cas) dans la seule année 1918 sur 222 autopsies de grippés ; Léon-Kindberg (40 cas) ; Kourilsky (52 cas).

Ce sont les plus grosses statistiques. A côté, des observations isolées ont été rapportées par Bezançon, Lemierre.

A Lyon citons les observations de Bouveret (abcès du poumon consécutifs à la broncho-pneumonie, *Lyon-Médical,* 1889) ; le cas de J. Courmont, Tixier et Mouriquand (abcès du poumon ouvert à la peau, *Lyon-Médical,* 1904), et la thèse de Lemonon (Lyon, 1904-05), puis la thèse de Thomas de la Pinthière (Lyon, 1906-07 ;

l'auteur insiste sur le siège fréquemment justa-scissural de l'abcès ; le cas de Piéry et Barbier (abcès du poumon pris pour une pleurésie interlobaire, et traité par le pneumothorax artificiel (*Lyon-Médical,* 1922) et de nombreux cas isolés.

Dans la plupart des observations rapportées, l'abcès du poumon, siège dans la région justa-scissurale, d'où confusion possible, et difficulté de diagnostic avec la pleurésie interlobaire.

Quant aux observations de gangrène pulmonaire, elles sont également très fréquentes ; là encore les signes cliniques et radioscopiques (image pyo-aérique) sont souvent suspendus à la partie moyenne du poumon, dans la région scissurale.

Aussi les cas de fausses pleurésies interlobaires (qui en réalité sont des abcès ou des gangrènes du poumon) sont-ils nombreux.

Mais nous ne pensons pas qu'il faille mettre en doute l'existence de la pleurésie interlobaire suppurée, comme certains auteurs ont tendance à le faire à l'heure actuelle, car il en existe des observations indiscutables vérifiées à l'autopsie. Nous en rapportons deux cas, dans lesquels d'ailleurs il y avait coexistence de pleurésie interlobaire et d'abcès pulmonaire.

II. — Chez les tuberculeux, la constatation d'une image pyo-aérique suspendue à la partie supérieure, ou à la partie moyenne du champ pulmonaire, doit faire penser, non pas au pyo-pneumothorax tuberculeux interlobaire de Sabourin, mais bien à une caverne juxta-scissurale avec niveau liquide (pyo-pneumo-caverne). Nous n'avons pas trouvé dans la littérature de

cas où le pyo-pneumothorax interlobaire tuberculeux, ait été constaté à l'autopsie, et nous n'en avons pas observé personnellement.

Sabourin, lui-même, base sa description sur trois cas, qu'il a observés, cas superposables au point de vue clinique.

« L'explication la plus raisonnable à fournir dit-il, est d'admettre le pyo-pneumothorax interlobaire ». C'est une supposition qui n'est pas une démonstration, le contrôle nécropsique faisant défaut.

La pratique systématique des autopsies chez les tuberculeux n'a pas apporté confirmation sur ce point aux idées de Sabourin.

Remarquons d'ailleurs, que chez ces malades tuberculeux, la symphyse précoce de l'interlobe doit empêcher tout épanchement de se produire ultérieurement dans la scissure elle-même.

III. — Enfin nous devons nous poser une dernière question.

Peut-on faire en toute certitude le diagnostic différentiel de la pleurésie interlobaire et des affections qui la simulent, abcès simple ou gangréneux du poumon ?

Cela nous semble impossible ; on peut seulement faire le diagnostic de foyer suppuré de la région scissurale.

Passons en effet en revue les symptômes principaux sur lesquels nous pourrons nous baser pour faire ce diagnostic.

Ce sont tous des signes de présomption ; aucun n'est pathognomonique.

a) Parmi les *symptômes fonctionnels,* on peut se baser sur la date d'apparition et l'abondance de la vomique.

Dans la pleurésie interlobaire, la vomique serait abondante et d'apparition tardive (Dieulafoy). Dans l'abcès du poumon elle serait au contraire peu abondante et précoce (Trousseau, Dieulafoy). Ces caractères différentiels n'ont qu'une valeur bien discutable. Dans nos deux observations, où il y avait d'ailleurs intrication des symptômes dûs à la pleurésie interlobaire, et de ceux dûs à l'abcès du poumon, l'expectoration mucopurulente s'est manifestée dès le début de l'affection (Obs. VIII), et il est difficile de retrouver trace d'une vomique véritable.

Dans l'observation IX, le malade cracha du pus au bout de 10 jours, mais ce ne fut qu'au bout d'un mois qu'il eut une expectoration abondante et fétide.

Ces faits ne sont pas nets et ne concordent pas. Il nous est impossible de conclure. Il nous semble que les caractères de la vomique (date d'apparition, et abondance) ne présentent pas une grande valeur pour le diagnostic.

b) La percussion, et l'auscultation mettent ordinairement en évidence un *syndrome suspendu* de condensation pulmonaire, ou un syndrome cavitaire de la région scissurale.

Ces syndromes peuvent se constater également dans l'abcès du poumon, dans la caverne tuberculeuse ou gangréneuse, aussi bien que dans la pleurésie interlobaire.

Signalons le fait que les signes cavitaires donnés comme fréquents à la période dite ouverte de la pleuré-

sie interlobaire peuvent être absents (Bouveret). Notre observation IX est à ce sujet très probante ; on ne trouve à l'auscultation que quelques râles de bronchite.

Mais dans les abcès du poumon, et les foyers gangréneux parenchymateux, les signes cavitaires peuvent également faire complètement défaut ; il n'y a donc pas là un élément de diagnostic différentiel.

Dans l'observation VIII, on a constaté au contraire des signes cavitaires très nets (souffle et gargouillements, en arrière vers le milieu de l'hémithorax) ; mais ces signes étaient-ils bien occasionnés par le pyopneumothorax interlobaire lui-même ? Nous avons pensé qu'ils prenaient plus vraisemblablement naissance dans le parenchyme plumonaire hépatisé et abcédé situé au-dessous du foyer scissural. L'auscultation ne permet pas de faire le diagnostic différentiel entre pleurésie interlobaire et abcès du poumon en toute certitude.

c) Quant à *l'examen radioscopique,* il peut montrer soit une ombre en bande transversale comme dans l'observation IX, soit une image pyoaérique suspendue comme dans l'observation VIII.

Aucun des caractères radiologiques donnés comme caractéristiques de l'image hydro-aérique de la pleurésie interlobaire, n'est pathognomonique (image de Paisseau et Salomon, précisions de Lanos, etc.) ; tous ces signes, d'ailleurs peu précis, peuvent se retrouver dans l'image radioscopique d'un abcès plumonaire. Rappelons que pour Paisseau et Salomon, l'image pyo-aérique aurait son grand axe horizontal, en cas de pleurésie interlobaire, et son grand axe vertical en cas d'abcès du poumon.

Dans notre observation III, l'image pyo-aérique, à grand axe transversal occupant toute la largeur de l'hémithorax, aurait donc pu faire penser à une collection interlobaire ; or l'évolution prouva bien qu'il s'agissait en réalité de suppuration parenchymateuse (de même pour l'observation X, de Lemierre et Léon-Kindberg, vérifiée à l'autopsie).

De plus dans notre observation VIII, la poche hydro-aérique avait son grand axe plûtot vertical, et cependant il s'agissait bien de pleurésie interlobaire.

Quant à la limite inférieure curviligne ou arciforme de l'image (signe de Beltz et Kaufmann), elle s'observait dans l'observation VI (caverne), ainsi que dans l'observation VIII (collection de l'interlobe).

L'image en bande n'est également nullement pathognomonique. Elle peut être fournie par de nombreuses affections (pneumonie, abcès du poumon, foyer tuberculeux juxta-scissural, certains néoplasmes pulmonaires, etc.).

Nous avons passé sous silence la ponction exploratrice, qui lorsqu'elle est positive, permet de dire qu'il existe une collection supurée, mais qui ne permet pas d'en préciser le siège plumonaire ou pleural.

Il n'existe en somme aucun symptôme de certitude permettant d'affirmer le diagnostic de pleurésie interlobaire.

En résumé l'empyème interlobaire est une affection très rare ; le syndrome décrit par Dieulafoy traduit l'existence d'un foyer suppuré de la région scissurale, et il nous paraît impossible de dire cliniquement et radiologiquement si ce foyer est pleural ou pulmonaire.

Conclusions

I. — Considérée comme fréquente à la suite des travaux de Dieulafoy, la pleurésie interlobaire avec épanchement serait au contraire exceptionnelle pour les cliniciens actuels, dont quelques-uns ont pu même formellement contester son existence.

II. — Il paraît certain que beaucoup d'observations, publiées sous le titre de pleurésie interlobaire purulente ou putride, ne sont que de fausses pleurésies interlobaires, et correspondent dans la réalité à des foyers parenchymateux abcédés ou gangréneux de la région juxta-scissurale.

III. — Toutefois il est non moins certain qu'il existe des cas de pleurésie interlobaire véritable ; nous en rapportons deux observations, dans lesquelles, l'autopsie a montré l'existence d'une poche purulente intra-scissurale, laquelle coexistait d'ailleurs avec un abcès pulmonaire de voisinage.

IV. — Il n'existe aucun signe clinique ou radioscopique certain permettant de faire, en toute certitude, le

diagnostic entre abcès pulmonaire et pleurésie interlobaire.

On ne peut que faire le diagnostic de foyer suppuré de la région scissurale, sans préciser davantage ; mais les probabilités restent en faveur de l'abcès parenchymateux bien plus fréquent que l'abcès interlobaire.

V. — Quant au pyo-pneumothorax tuberculeux, interlobaire, de Sabourin, il doit être d'observation tout à fait exceptionnelle, d'autant plus que chez ces malades, la constitution d'une symphyse interlobaire précoce, doit s'opposer à sa formation.

La constatation, chez un tuberculeux, d'une image hydroaérique suspendue, ou haut située, doit faire penser à une caverne avec niveau liquide (pyo-pneumo-caverne juxta-scissurale).

Vu :
LE DOYEN,
JEAN LEPINE.

LE PRÉSIDENT DE LA THÈSE,
COURMONT.

Vu et permis d'imprimer
Lyon, le 18 Février 1929.
LE RECTEUR, PRÉSIDENT DU CONSEIL DE L'UNIVERSITÉ,
GHEUSI.

Bibliographie

ACHARD. — Vomiques pleurales. *Prog. Méd.*, 28 mai 1927.

— Vomiques pulmonaires. *Prog. Méd.*, 28 mai 1927.

— *Cliniques de l'Hôpital Beaujon*, t. III. Manon, édit., 1928.

ANDRAL. — *Cliniques Médicales (de Thermninier)*, 4e édit., 1840, t. II, p. 462.

ARDIN-DELTEIL, DERRIEU et LÉVI-VALENSI. — Spléno-pneumonie et pleurésie enkystée. *Paris Médical*, 31 mars 1923.

BARON. — Sur les abcès pulmonaires chez les nourrissons. *Berlin. Klin. Nochensch*, 20 janvier 1908.

BERNARD, GILBERT, DREYFUS et DESBUCQUOIS. — Abcès du poumon post-opératoire; streptocoque dans l'expectoration; guérison spontanée. *Soc. Méd. Hôp. Paris*, 27 janv. 1928.

BAILLEUL et BOULARD. — Un cas de pleurésie purulente interlobaire. *L'Année Médicale*, 1911, p. 281.

BAUMGARTNER. — Sur deux cas de gangrène pulmonaire opérés et guéris. *Soc. de Chirurgie*, n° 31, 1928.

BARJON. — *Précis de radio-diagnostic pleuro-pulmonaire.*

BÉCLÈRE. — L'examen radioscopique des plèvres interlobaires et le diagnostic de la sclérose de l'interlobe. *Soc. Méd. des Hôpitaux*, 28 février 1902.

BERGER. — Contribution à l'étude de la pleurésie interlobaire d'origine tuberculeuse, et particulièrement de la forme sèche. *Thèse de Paris*, 1707-1908.

BEZANÇON et de JONG. — Formes cliniques et traitement des gangrènes pulmonaires. *Gazette des Hôpitaux*. 15 août 1925.

BEZANÇON, JACQUELIN et CÉLICE. — Abcès du poumon à pneumocoque. Guérison sans traitement. *Soc. Méd. des Hôp. Paris*, 28 janvier 1927.

BEZANÇON, CAYLA et Mlle SCHERRER. — Gangrène pulmonaire aiguë avec spirochétose intense des tissus; faux aspect radiologique de pleurésie interlobaire. *Soc. Méd. Hôp. Paris*, 4 mai 1928.

BEZANÇON, MOREAU, ETCHEGOIN et Et. BERNARD. — Forme chronique de la gangrène pulmonaire; présence de spirochètes dans la lésion. *Soc. Méd. Hôp. Paris*, 26 déc. 1926.

BOUVERET. — *Traité de l'empyème*.

— Abcès du poumon d'origine broncho-pneumonique chez l'adulte. *Lyon Médical*, 1889.

CADE et MORÉNAS. — Pleurésie interlobaire tuberculeuse, pseudo-pneumonique, à résolution rapide. *Lyon Médical*, 11 janvier 1921.

CHALIER. — Abcès du poumon. *Soc. Méd. des Hôp. de Lyon*. 25 mars 1920.

CHAUFFARD. — Pleurésie interlobaire. *Journal des Praticiens*. 1905, p. 387.

— La pleurésie interlobaire. *Gazette des Cliniques*, septembre 1910.

— Sur un cas d'empyème gangréneux interlobaire. *Bull. Médical*, 1889, n° 98.

CHAUFFARD, Guy LAROCHE, BRODIN et HUBER. — Formes splénopneumoniques de la pleurésie interlobaire. *Annales de Médecine*, 1924.

CLERC et RAMOND. — Abcès du poumon chez les ypérités. *Progrès Médical*, 1919.

CHEVALIER-JACKSON. — Infections chroniques non spécifiques du poumon. *Journal of Amer. Med. Assoc.* 4 sept. 1926.

J. [illegible], [illegible] et [illegible]. — Abcès du poumon [illegible]. Lyon médical, 1906.

[illegible]. — [illegible] on the Treatment of the [illegible] of pulmonary consumption. Londres, 1828, p. 154.

[illegible]. — Quelques réflexions au sujet de 27 cas de suppuration pulmonaires. Scalpel, 27 oct. 1928.

[illegible]. — [illegible] et abcès du poumon. Soc. Méd. Hôp. Paris, 25 mars 1927.

[illegible] (P.), [illegible] (H) et [illegible] (P.). — Le diagnostic [illegible] du sommet. Journal de Médecine de Lyon, 20 oct. 1927.

[illegible]. — A propos des kystes hydatiques du poumon. Presse Médicale, 1er juin 1912.

[illegible]. — Les [illegible]. Gazette des Hôpitaux, 27 mai 1906.

[illegible] et [illegible] (P.). — A propos de sept cas de gangrène pulmonaire. Journal de Médecine de Lyon, 1923.

[illegible]. — Cliniques médicales de l'Hôtel-Dieu de Paris, 1898-99, t. III, 2e et 3e leçons.

[illegible]. — Abcès du poumon consécutif à la pneumonie et à la bronchopneumonie. Th. de Lyon, 1906-1907.

[illegible]. — Empyème [illegible] et compliquant un abcès du poumon. Arch. of Surg., 12 janv. 1928.

— Treatment of suppuration of the lung. Arch. of Surg., avril 1928.

[illegible]. — [illegible] de la base dans les pleurésies interlobaires. Th. Paris, 1922.

[illegible]. — Diagnostic de la pleurésie interlobaire. Journal des praticiens, 1912, p. 288.

[illegible]. — [illegible]. Leipzig.

GENDRON. — Les pleurésies purulentes interlobaires simulant les pleurésies de la grande cavité. *Gaz. Méd. de Nantes*, 15 janv. 1925.

GRISOLLE. — Traité de pathol. interne, 1852, t. I.

GRAVIER et MORÉNAS. — Evolution à la peau d'un abcès pulmonaire. *Soc. Méd. des Hôp. Lyon*, 6 nov. 1923.

GUÉNEAU DE MUSSY. — Des pleurésies purulentes diaphragmatiques et interlobaires et des pneumothorax circonscrits. *Archives Gén. de Méd.*, 1879, t. IV, et *Clin. Méd.*, 1885, t. IV.

GUINON. — Sur les difficultés du diagnostic de la pleurésie interlobaire. *Soc. Méd. des Hôpitaux de Paris*, 27 janv. 1899.

GUILLEMOT, HALLÉ et RIST. — Recherches bactériologiques et expérimentales sur les pleurésies putrides. *Archives de Méd. exp.*, sept. 1904, p. 638.

HARRINGTON. — Surg. treatment of lung suppuration. *Journ. of Amer. Méd. Assoc.*, 9 octobre 1926.

JACCOUD. — Epanchements cloisonnés de la plèvre. *Clinique de l'Hôpital de la Pitié.*

KOURILSKY. — Abcès du poumon et pleurésies interlobaires. *Arch. Méd.-Chir. App. respir.*, août 1927.

LAENNEC. — Traité de l'auscultation médiate et des maladies du poumon et du cœur, 2e éd., 1829.

LAMBERT et MILLER. — Médical and surgical Treatment of lung abscen. *N.-Y. St. Journ. of Méd.*, janvier 1927.

LANOS. — Remarques sur le diagnostic et le traitement des pleurésies interlobaires chez l'adulte. *Paris chirurg.*, mai-juin 1926.

LEGRAND et DUCROCQ. — Splénopneumonie et pleurésie interlobaire. *Réunion méd.-chirurg.*, Lille, 19 déc. 1927.

LEMIERRE et R. KOURILSKY. — Un cas d'abcès amibien du poumon confondu avec une pleurésie interlobaire et guéri par l'émétine. *Soc. Méd. Hôp. Paris*, 20 janvier 1928.

LEMIERRE et LEON-KINDBERG. — Etudes sur la gangrène pulmonaire. *Annales de Médecine*, 1924.

LEMIERRE, LEON-KINDERG, A. LAPORTE et P. ADIDA. — A propos d'un cas de gangrène pulmonaire. *Soc. Méd. Hôp. Paris*, 4 mais 1928.

LEMIERRE, P.-N. DESCHAMPS et DURUY. — Guérison clinique et anatomique d'une gangrène pulmonaire grave. *Soc. Méd. Hôp. Paris*, 12 mars 1926.

LEMONON. — Abcès pulmonaire ouvert à la paroi thoracique. *Thèse de Lyon*, 1904-05.

LEON-KINDBERG. — Abcès du poumon ou pleurésie interlobaire. *La Sem. des Hôp. Paris*, 31 mars 1927.

— Les abcès du poumon. Masson, édit., 1928.

MARLIER. — La pleurésie interlobaire chez l'enfant. *Th. Lille*, 1906.

MOURIQUAND, COSTE et MORÉNAS. — Pleurésie interlobaire abortive. *Bulletins et Mémoire de la Soc. Méd. des Hôpitaux de Lyon*, 11 janvier 1921.

MOITIÉ. — Etude clinique et thérapeutique des pleurésies purulentes interlobaires. *Th. de Lille*, 1903-04.

MILLET. — De l'empyème gangréneux interlobaire. *Th. de Paris*, 1899-90, n° 80.

OLMER et POINSO. — Diagnostic de suppurations pulmonaires chroniques. *Marseille Médical*, 5 février 1928.

PAISSEAU et SALOMON. — Les grands abcès du poumon, étude radiologique. *Soc. Méd. Hôp. Paris*, 7 avril 1922.

PALLASSE et R. CADE. — Abcès du poumon et pleurésie interlobaire. *Soc. Méd. des Hôp. de Lyon*, février 1929.

PAILLARD. — Pleurésies enkystées, revue générale. *Gazette des Hôpitaux*, 1911.

PIÉRY et BARBIER. — Abcès pulmonaire chronique pris pour une pleurésie interlobaire, traité par le pneumothorax artificiel et compliquée de pleurésie purulente. *Lyon Médical*, 25 févr. 1922.

POTAIN. — Leçon clinique sur la pleurésie interlobaire. *Tribune Médicale*, 24 mars 1890.

ROBIN. — Physiologie pathologique d'un cas de gangrène du poumon. *Bulletin de la Société Anatomique,* 1876.

ROUBIER. — Sur un point de la sémiologie des cavernes pulmonaires; les cavernes à symptomatologie pyo-aérique. *Progrès Médical,* 11 déc. 1906.

— Traitement de la gangrène pulmonaire par la sérothérapie gangréneuse et la vaccinothérapie associées. *Progrès Médical,* 31 mars 1925.

— Des pyo-pneumothorax radiologiques par cavernes tuberculeuses (Images pyo-aérique dans les cavernes). *Journal de Médecine de Lyon,* avril 1924.

— Tuberculose et gangrène pulmonaires. *Le Progrès Médical,* 6 sept. 1924.

ROUBIER et Mlle GUILLEMIN. — Sur une image hydro-aérique du thorax; interprétation difficile. Pleurésie interlobaire ou caverne ? Autopsie. *Lyon Médical,* 25 déc. 1927.

RIST et COULAUD. — Coexistence d'une pleurésie interlobaire gauche et tuberculose pulmonaire droite. *Soc. Méd. des Hôpitaux, Paris,* 12 nov. 1924.

SANTE. — Rœgten Ray Diagnosis of Pleural Effusions general and local. *Journal of Amer. Med. assoc.,* 22 janv. 1927, p. 215.

SABOURIN. — Synthèse clinique des interlobites chez les tuberculeux. *Presse Médicale,* 19 février 1917.

— Les épanchements séro-fibrineux de l'interlobe chez les tuberculeux. *Revue de Médecine,* 1909.

— Pneumothorax scissural. *Arch. Génér. de Médecine,* 1905-06.

SERGENT et BORDET. — A propos du diagnostic différentiel des pneumothorax enkystés sus-scissuraux et des grandes cavernes du lobe supérieur. *Soc. Méd. des Hôp. de Paris,* 4 juillet 1924.

— Les abcès gangréneux du poumon d'origine bucco-pharyngée. *Acad. de Méd.,* 3 juin 1926. *Journal Méd. Franç.,* août 1926.

SERGENT et KOURILSKY. — Quelques réflexions sur l'abus du diagnostic de pleurésie interlobaire. *Soc. Méd. des Hôp.* Paris, 1er avril 1927.

TIXIER (L.) et ST. DE SÈZE. — Abcès streptococcique du poumon droit accompagné d'une pleurésie interlobaire séro-fibrineuse et aseptique. *Soc. Méd. Hôp. Paris,* janv. 1929.

TROUSSEAU. — *Clinique Médicale de l'Hôtel-Dieu de Paris,* t. I, p. 758.

TUFFIER. — De la difficulté de localiser les lésions pulmonaires. *Soc. Méd. des Hôp. Paris,* 1899.

VINCENT. — A propos de deux nouveaux cas de gangrène pulmonaire. *Ac. Méd.,* 8 mars 1927.

WIDAL et FROIN. — Pleurésie purulente interlobaire à streptocoques avec ostéomyélite. Intervention chirurgicale. Guérison. *Soc. Méd. des Hôp. Paris,* 31 juillet 1901.

WILLIAMS. — Abscess and gangrene of the lung. *Lancet,* 13 février 1926.

TABLE DES MATIÈRES

Introduction 9

Chapitre Premier. — Description de la pleurésie interlobaire d'après les données classiques .. 11

Chapitre II. — Etude critique de la pleurésie interlobaire d'après les travaux récents 35

Chapitre III. — Observations 47

Chapitre IV. — Quelques déductions anatomo-cliniques 91

Conclusions 99

Bibliographie 101

Bosc Frères et Riou, 42, Quai Gailleton. - Lyon.